ERGEBNISSE BEI DER BEHANDLUNG DER ENTZÜNDETEN GINGIVA MIT DEN PASTEN SELGIN UND BOUTYVAX

von

Wolfgang Haberland

Mainz 1965

Aus der Klinik und Poliklinik für Zahn-, Mund- und Kieferkrankheiten der Johannes Gutenberg-Universität in Mainz
Direktor: Professor Dr. F. Jung

ERGEBNISSE BEI DER BEHANDLUNG DER ENTZÜNDETEN GINGIVA MIT DEN PASTEN SELGIN UND BOUTYVAX

Inaugural-Dissertation
zur Erlangung der Doktorwürde in der Zahnheilkunde
der Hohen Medizinischen Fakultät
der Johannes Gutenberg-Universität zu Mainz

vorgelegt von
Wolfgang Haberland
Zahnarzt aus Schönkirchen bei Kiel

Mainz 1965

Dekan: Prof. Dr. Korting

Referent: Prof. Dr. J. Kluczka

INHALTSANGABE

I.	EINLEITUNG	Seite	1
	1. Ätiologie der Parodontopathien	"	3
	2. Die Entzündungsformen der Gingiva	"	5
II.	METHODIK DER UNTERSUCHUNG UND BEHANDLUNG	"	5
III.	KASUISTIK		
	1. Zahnpasta Selgin	"	7
	2. Pasta Boutyvax	"	19
	3. Pasta Placebo	"	32
IV.	STATISTISCHE AUSWERTUNG DES PMA-INDEX MIT DEM RANGTEST NACH WILCOXON		
	1. Beschreibung der Versuchsgruppen	"	41
	2. Der PMA-Index	"	42
	3. Der Rangtest nach Wilcoxon	"	46
	4. Diskussion der statistischen Ergebnisse	"	48
V.	DIE KLINISCHE BLICKDIAGNOSE	"	49
VI.	HISTOLOGIE DER ENTZÜNDUNG	"	50
	1. Ergebnisse und Diskussion der histologischen Untersuchungen	"	51
VII.	ZUSAMMENFASSUNG	"	52
VIII.	LITERATURVERZEICHNIS	"	53
	ANHANG	"	57

I. EINLEITUNG

Unsere Kulturerrungenschaften haben es mit sich gebracht, daß unsere heutige Nahrung überaus verfeinert ist. Eine natürliche Selbstreinigung des Gebisses und der Mundhöhle ist schwer, wenn nicht unmöglich gemacht worden. Wir können also auf eine künstliche Mundhygiene nicht verzichten, wollen wir nicht die Zahl der an Parodontopathien Erkrankten noch erhöhen. Ein reichliches Sortiment von Mitteln zur täglichen Zahn- und Mundpflege sowie zur Behandlung entzündlicher Erscheinungen an der Mundschleimhaut wird angeboten. Zwei von ihnen sollen in der vorliegenden Arbeit hinsichtlich ihrer therapeutischen Erfolge auf die entzündlichen Veränderungen der Gingiva geprüft werden. Die 15%ige Salzpaste SELGIN der Firma Geigy/Basel und das Präparat BOUTYVAX der Firma Bouty Laboratories/Milano, in ihrer Wirkungsweise grundverschiedene Pasten, sollen untersucht werden.

Was muß von einem Mund- und Zahnpflegemittel verlangt werden? Es muß "biologisch" sein, das heißt, es darf das biologische Gleichgewicht der Mundhöhle nicht stören, sondern es, wenn nötig, wiederherstellen. (LAMMERS,T., HATTEMER, H.J.) Man muß also seine Wirkung auf die Zähne, die Speichelverhältnisse (Oberflächenspannung und Enzyme müssen erhalten bleiben) und das Zahnfleisch beachten. Es darf die Mundflora und die physiologischen Regenerationsvorgänge des Mundhöhlenepithels nicht stören. (FUCHS,E. zit. REBEL, BOSSARD, MATTIG, JÄGER, SCHMITT)

Weiterhin ist der mechanische Reinigungseffekt einer Paste für den Erfolg der oralen Hygiene von großer Bedeutung. (GERKE,J., KLEMT,W.) Man hat also die mikroskopische Beschaffenheit des Putzkörpers, die Größe der Kristalle und das Verteilungsvermögen zu beachten. Ein Zahnpflegemittel sollte karieshemmend, kariesprophylaktisch und mit einer "parodontaltherapeutischen Komponente" versehen sein, d.h. eine positive Wirkung auf Parodontopathien ausüben. (WANNENMACHER,E., MATHIS,H., WINKLER)

"Prophylaxe zu treiben, heißt nun aber nicht, die Zähne mit irgendeinem beliebigen Putzmittel zu reinigen, sind doch viele Zahnreinigungspräparate recht unzweckmäßige Produkte" (BOSSARD). Eine unrationelle und falsche Mundhygiene kann schon bei schlechtem Resistenzvermögen zu Parodontopathien aller Abstufungen führen. Zahlreiche Zahnpflegemittel enthalten sogenannte Netzmittel und Seifen. Der Gebrauch dieser Pasten wirkt sich oft recht ungünstig auf die Mundschleimhaut aus. Das Zahnfleisch wird, sofern die Oberflächenspannung des Speichels durch chemische Netzmittel herabgesetzt ist, das Eindringungsvermögen für Mikroorganismen und Fremdkörper durch Tiefenrisse im Epithel also vergrößert ist, durch die nun folgende Einwirkung der seifenhaltigen Paste schwammig, schlaff und aufgequollen. Oft können Nekrosen als Folge der gewebeätzenden Wirkung solcher Pasten festgestellt werden.

Nun werden dem Kochsalz, speziell dem in der Zahnpaste SELGIN enthaltenen polyvalent gelösten Meersalz, sehr günstige Wirkungen auf das entzündete Zahnfleisch zugeschrieben. Zahlreiche Autoren haben die Wirkungsweise des Salzes beobachten können (u.a. BOSSARD,F.J., FUCHS,E., MÜLLER,O., KLUCZKA,J., WANNENMACHER,E.).

Danach wirkt Salz hämostatisch, fäulnishemmend, antiödematös-tonisierend, entzündungswidrig, schleimlösend, desodorierend, die Salivation anregend und nicht zuletzt hygroskopisch; die Sekrete aus den Zahnfleischtaschen werden ausgelaugt. BOSSARD schreibt dem Salz eine zahnsteinlösende Wirkung zu. Die pharmakologischen Eigenschaften des Salzes beruhen hauptsächlich auf seiner osmotischen Wirkung (EICHHOLTZ). Salz entzieht dem Zellgewebe Flüssigkeit. Eine biologisch-hypertonische Salzlösung erweitert die Kapillaren der Schleimhäute (HELD,A.J.), dadurch wird dem Gewebe neue Flüssigkeit zugeführt. Der Stoffwechsel von Zelle zu Zelle wird belebt. Eine bessere Durchblutung wird erreicht. Weiches blutendes Zahnfleisch wird nach Salzapplikation wieder straff und blutungsfrei. Salz stimuliert die körpereigenen Abwehrkräfte, es kommt zur Phagozytose, die schädlichen Toxine werden abgeführt. Diese "biologische Drainage" (BOSSARD) reinigt das entzündlich veränderte Gewebe von innen nach außen.

Im Gegensatz dazu stehen Medikamente, die von außen nach innen einwirken sollen. So auch das Präparat BOUTYVAX. Es soll nach Herstellerangabe eine Paste zur Behandlung von Zahnfleischentzündungen "durch locale Vaccination" sein. Die wirksamen Bestandteile sind aus kultivierten und getöteten Keimen hergestellt. 100 g Boutyvax enthalten:

Escheria Coli	400	Milliarden
Streptococcus Ovalis	14	"
Staphylococcus pyog.aur.	28	"
Proteus Vulgaris	22	"

Diese **Vaccination** soll stimulierend auf die Antigenbildung des Organismus wirken. Schon nach mehrtägiger Anwendung seien Anzeichen einer Besserung bei Gingivitiden aufgetreten. (JONATO,I.) Die Vaccine dringen durch die bei Parodontopathien auftretenden oberflächlichen Schädigungen des Epithels in das Zahnfleisch ein, bzw. sollen mit beigegebenem Gummifingerling oder einer Zahnbürste in das Zahnfleisch einmassiert werden. Boutyvax soll bei "eitrigen Absonderungen des Zahnfleischs, bei Zahntaschen-Pyorrhoe, Zahnfleischbluten, bei dystrophischen und inflammatorischen Parodontopathien und bei blutenden Erscheinungen am Zahnfleisch mit bakteriellem Ursprung" angewendet werden können.

1. Ätiologie der Parodontopathien

Die Ätiologie der Parodontopathien ist sehr mannigfaltig. Im Rahmen dieser Arbeit kann nur kurz darauf eingegangen werden. Jede Parodontopathie ist ein multikausales Geschehen, wobei man zwischen endogenen und exogenen Faktoren zu unterscheiden hat. Zu den endogenen Faktoren zählen die sogenannte "parodontale Insuffizienz", hervorgerufen durch eine ungünstige Reaktionslage des Organismus, Infektions- und Stoffwechselerkrankungen, Altersinvolution, Vitaminmangelerscheinungen, die Durchblutungsstörungen (peristatische Hyperämie n. G.Ricker). Ebenso können hormonale endokrine Störungen zu Parodontopathien führen, worauf besonders KLUCZKA wiederholt hingewiesen hat. Zu den exogenen oder lokal-ätiologischen Faktoren gehören die örtlich-mechanischen, die chemisch-toxischen und die lokal-

infektiösen. Diese sind im Gegensatz zu den endogenen Faktoren leichter beeinflußbar und zu beseitigen. Uns interessieren hier besonders die örtlich-mechanischen Störungen, wie sie die sogenannten artificiellen Reize darstellen.
Jeder mechanische Reiz, der als Störungsquelle in Frage kommt, muß ausgeschaltet werden, um das funktionelle Gleichgewicht in der Mundhöhle wieder herzustellen, sagt KLUCZKA. Dazu hat man zu zählen: Supragingivalen Zahnstein und subgingivale Konkremente, schlecht sitzende Füllungen, Kronen, Prothesen, Fehlbelastungen der Zähne. Auf dem durch diese Reize geschädigten Schleimhautepithel ist ein günstiger Nährboden für Mikroorganismen. Nach R.MUTSCHELKNAUSS umfaßt nun die konservative Lokalbehandlung drei Momente:

1. instrumentelle medikamentöse Lokalbehandlung.
2. Einartikulieren des Gebisses durch Einschleifen und Schienung.
3. unterstützende physikalische Therapie, wozu die Selbstbehandlung des Patienten zu zählen ist.

Dieser Eigenbehandlung ist eine nicht zu unterschätzende Bedeutung für den gesamten Behandlungserfolg beizumessen.
Ebenso wichtig ist eine richtige Anleitung zur Mund- und Zahnpflege. Eine Vielzahl von Autoren empfiehlt daher die Bürsten- oder Knetmassage der Gingiva zur täglichen Pflege und zur Behandlung von Zahnfleischerkrankungen (FOCKE, KUCK,M., KLUCZKA,J., RATEITSCHAK,K., RIETHE,P., WANNENMACHER,E.).
Wenn auch die Tiefenwirkung der Massage für eine Beseitigung der lokalen Stoffwechselstörungen wahrscheinlich nicht ausreicht, so ist sie doch eine Maßnahme, die zur erfolgreichen Therapie der Parodontopathien beiträgt (KLUCZKA).

2. Die Entzündungsformen der Gingiva

Der Empfehlung der ARPA entsprechend teilt man die entzündlichen Erkrankungen an der Gingiva wie folgt ein:

Ia) Parodontopathia inflammata superficialis
Hierzu gehören akute und chronische Gingivitiden. Der Gingivalsaum zeigt ein gerötetes Aussehen, die Papillen sind ebenfalls gerötet bzw. livid verfärbt. Die weiteren pathologischen Erscheinungen können ulceröser, hämorrhagischer, eitriger oder hyperplastisch-ödematöser Art sein.

Ib) Parodontopathia inflammata profunda
Die entzündlichen Prozesse gehen hier progressiv und tiefgreifend vor sich. Stützgewebe und interdentaler Alveolarknochen sind beteiligt und werden abgebaut. Das Epithel löst sich vom Zahn und wächst taschenbildend in die Tiefe. Die Folge dieser Taschenbildung ist die beginnende Zahnlockerung.

II) Parodontopathia mixta
Diese Erkrankungsform kann primär entzündlichen Charakter haben und secundär mit Knochenabbau einhergehen, oder sie kann primär dystrophisch sein und secundär ist eine Entzündung aufgepfropft.

III) Parodontopathia dystrophica = Parodontosis

IV) Parodontopathia neoplastica (Parodontoma)

Die Formen III und IV entfallen in dieser Arbeit, da sie nicht primär mit den Entzündungen der Gingiva in Zusammenhang gebracht werden können.

II. METHODIK DER UNTERSUCHUNG UND BEHANDLUNG

Nach eingehender Befragung der Patienten und Aufnahme der allgemeinen und speziellen Anamnese wurde der intraorale Befund erstellt. Dazu gehörte die Aufzeichnung des jeweiligen PMA-Index, wobei an der mesialen Papille des letzten rechten Zahnes im Ober- bzw. im Unterkiefer mit der Messung begonnen wurde; ferner der Lockerungsgrad der vier unteren Incisivi. Bei allen Patienten wurde ein Röntgenbild der unteren Frontzähne angefertigt; zum farbfotografischen Vergleich der kli-

nischen Blickdiagnose ein Colorbild der Gingiva aufgenommen (dazu benutzten wir Agfa-Filmmaterial, Elektronenblitz und eine Edixa-mat-Kamera mit zwei Zwischenringen).
Sodann erfolgte eine gründliche Entfernung des supragingivalen Zahnsteins und der subgingivalen Konkremente, oft unter Zuhilfenahme einer Oberflächenanästhesie. Bei allen Patienten wurde nun aus dem entzündlich veränderten Teil der Gingiva eine Papille unter Lokalanästhesie mit Baycain excidiert.
Das so gewonnene Untersuchungsmaterial kam in 10% Formalinlösung. Die dann angefertigten histologischen Stufenschnitte wurden mit Haematoxilin-Eosin gefärbt.
Die Probanden erhielten die verschiedenen Versuchs- bzw. Kontrollpasten mit folgender Gebrauchsanweisung:

1. Zum Zähneputzen eine Bürste mit kurzem Borstenkopf (Kurzkopfbürste) und abgerundeten Perlonborsten zu verwenden.
2. Täglich zweimal, nach dem Morgen- und Abendessen die Zähne 2 Minuten lang zu putzen und das Zahnfleisch zu massieren unter Auf- bzw. Abwärts- und kreisenden Bewegungen der Bürste. Danach wie üblich zu spülen.
3. Anschließend das Zahnfleisch mit der Paste 2 Minuten lang zu massieren. Ebenfalls in kreisenden Bewegungen und von " rot nach weiß ", vom Zahnfleisch zum Zahn. Als Hilfsmittel zur Massage waren die Fingerbeere bzw. der einer Paste beiliegende Gummifingerling zu benutzen. Danach sollte nicht mehr gespült werden.

Nach Ablauf von durchschnittlich vier Wochen, die Patienten erschienen wöchentlich zur Kontrolle, wurde wie zu Beginn der Behandlung verfahren. Der Aufzeichnung des PMA-Index und des Lockerungsgrades der unteren Incisivi folgten die Anfertigung eines Röntgenbildes der unteren Frontzähne und eines dem Anfangsbild möglichst projektionsgleichen Colorbildes der Gingiva. Die dem Anfangsbefund entsprechende korrespondierende Interdentalpapille wurde excidiert. Nicht zuletzt befragte man den Patienten nach seinen subjektiven Eindrücken.

III. KASUISTIK

1. Zahnpasta Selgin

Fall 1 U.K. Hausfrau, 23 Jahre

Patientin leidet seit etwa zwei Jahren unter Zahnfleischbluten, das vorwiegend beim Essen und beim Zähneputzen auftritt.

Anfangsbefund vom 5.9.63: Vollständiges, normal gepflegtes Gebiß mit vereinzelten Füllungen. Unterer frontaler Engstand. Der Gingivalsaum an den unteren Frontzähnen ist entzündlich verändert. Die Papillen, besonders im Unterkiefer, sind livid verfärbt, leicht hyperplastisch und abhebbar. Die Blutungsneigung auf Fingerdruck ist erheblich. Die Taschentiefe im Seitenzahngebiet beträgt etwa 4 mm. Mäßiger Zahnsteinansatz, in den Interdentalräumen zeigen sich schmierige Beläge.

* Lockerungsgrad: I II II I

PMA-Index:

	A	0	0	0	0	0	0	0	0	0	0	0	0	0	0	
OK	M	0	0	0	0	1	2	2	2	1	0	1	0	0	0	
	P	0	1	0	1	2	2	2	2	1	1	1	0	0	0	
		8	7	6	5	4	3	2	1	1	2	3	4	5	6	7 8
	P	0	1	0	2	3	2	3	3	2	1	1	0	1	0	
UK	M	0	0	0	0	1	1	2	1	1	0	0	0	0	0	
	A	0	0	0	0	0	0	0	0	0	0	0	0	0	0	

Diagnose: Parodontopathia inflammata superficialis

Histologischer Befund: Die Cuticula ist aufgelockert, die oberen Schichten des Epithels zeigen blasig entartete Zellen. Das subepitheliale Gewebe ist von Rundzellen durchsetzt, die Gefäße sind stark erweitert.

Endbefund vom 2.1o.63: Blutungsneigung besteht nur noch am Morgen. Die Gingiva des Oberkiefers ist normalfarbig, während an der unteren Front noch einige gerötete Papillen auffallen. Die Blutungsneigung auf Druck ist gering. Die Taschentiefe ist ca. 3 mm.

Lockerungsgrad: I II II I

PMA-Index:

	A	0	0	0	0	0	0	0	0	0	0	0	0	0	0	
OK	M	0	0	0	0	0	0	0	0	0	0	0	0	0	0	
	P	0	0	0	0	0	0	0	0	0	0	0	0	0	0	
		8	7	6	5	4	3	2	1	1	2	3	4	5	6	7 8
	P	0	0	0	0	1	1	1	1	0	0	0	0	0	0	
UK	M	0	0	0	0	0	0	0	0	0	0	0	0	0	0	
	A	0	0	0	0	0	0	0	0	0	0	0	0	0	0	

Histologischer Befund: Größere Rundzelleninfiltrationen finden sich nur in den tiefen Schichten der Tunica propria.

---

* Der Lockerungsgrad wurde jeweils an den vier unteren Incisivi gemessen.

Fall 2 D.G. Angestellte, 19 Jahre

Seit einem Jahr klagt die Patientin über Zahnfleischbluten.

Anfangsbefund vom 29.8.63: Normal gepflegtes Gebiß mit einigen Zahnfüllungen. Unterer frontaler Engstand. Der Gingivalsaum an den unteren Frontzähnen ist gerötet, die Papillen erscheinen verdickt. Die Blutungsneigung auf Druck ist gering. Wenig Zahnstein.

Lockerungsgrad: 0 0 0 0

PMA-Index:

	A	0	0	0	0	0	0	0	0	0	0	0	0	0	0	
OK	M	0	0	0	1	1	1	1	2	1	1	0	0	0	0	
	P	0	0	0	1	1	2	1	3	2	1	0	0	0	0	
		8	7	6	5	4	3	2	1	1	2	3	4	5	6	7 8
	P	0	2	2	2	2	3	3	3	3	3	2	2	2	1	1
UK	M	0	1	1	2	2	3	3	3	3	3	2	1	1	0	0
	A	0	0	0	2	2	2	2	2	2	2	0	0	0	0	

Diagnose: Parodontopathia inflammata superficialis

Histologischer Befund: Diffuse rundzellige Infiltration im subepithelialen Gewebe. Die Gefäßlumina in den Bindegewebspapillen sind erweitert.

Endbefund vom 1.1o.63: Es besteht weiter eine geringe Blutungsneigung der Gingiva auf Druck. Der Gingivalsaum erscheint normal durchblutet, während die Interdentalpapillen an der unteren Front noch verdickt erscheinen. Die Patientin gibt an, daß die Blutungsneigung weitaus geringer sei als zu Beginn der Behandlung.

Lockerungsgrad: 0 0 0 0

PMA-Index:

	A	0	0	0	0	0	0	0	0	0	0	0	0	0	0	
OK	M	0	0	0	0	0	0	0	1	1	0	0	0	0	0	
	P	0	0	0	0	0	1	0	2	0	0	0	0	0	0	
		8	7	6	5	4	3	2	1	1	2	3	4	5	6	7 8
	P	0	0	0	0	0	2	2	1	0	0	0	0	0	0	
UK	M	0	0	0	0	0	0	1	0	0	0	0	0	0	0	
	A	0	0	0	0	0	0	0	0	0	0	0	0	0	0	

Histologischer Befund: Gefäßlumen sind enger als zu Beginn der Behandlung. Eine Abnahme der Rundzelleninfiltration ist nicht festzustellen.

Fall 3 D.P. Angestellter, 27 Jahre

Beim Zähneputzen tritt starkes Zahnfleischbluten auf.

Anfangsbefund vom 6.9.63: Mäßig gepflegtes Gebiß mit zahlreichen Füllungen. Zahnstein ist in geringer Menge vorhanden. Der Gingivalsaum ist stark gerötet. Die Papillen sind hyperplastisch verändert, ödematös aufgequollen und lassen sich leicht abheben. Die Blutungsneigung auf Druck ist mittelmäßig, während ein größerer Druckschmerz zu bemerken ist. Die Taschentiefe beträgt ca. 4 mm.

Lockerungsgrad: 0 0 0 0

PMA-Index:

	A	0	0	0	0	0	0	1	0	1	1	1	0	0	0	0
OK	M	0	0	0	0	0	2	3	2	2	2	2	0	0	0	0
	P	0	0	1	0	1	3	3	3	3	3	2	1	0	0	0
		8	7	6	5	4	3	2	1	1	2	3	4	5	6	7	8
	P	0	0	1	0	0	3	3	2	2	2	1	0	0	0	0
UK	M	0	0	0	0	1	3	2	1	0	0	0	0	0	0	0
	A	0	0	0	0	1	1	1	1	0	0	0	0	0	0	0

Diagnose: Parodontopathia inflammata superficialis (Gingivitis hyperplastica)

Histologischer Befund: Cuticula stark aufgelockert und ausgefranst. Die Epithelzellen sind teilweise blasig aufgetrieben. Die Tunica propria ist durchsetzt von Rundzellen. Die Vascularisation ist groß.

Endbefund vom 4.1o.63: Zahnfleischbluten tritt nur noch selten auf. Die Papillenspitzen sind gerötet und hyperplastisch. Der Gingivalsaum zeigt eine normale Farbe. Die Taschentiefe ist 3-4 mm.

Lockerungsgrad: 0 0 0 0

PMA-Index:

	A	0	0	0	0	0	0	0	0	0	0	0	0	0	0	0
OK	M	0	0	0	0	0	1	1	0	0	1	0	0	0	0	0
	P	0	0	0	0	0	3	2	2	3	2	1	0	0	0	0
		8	7	6	5	4	3	2	1	1	2	3	4	5	6	7	8
	P	0	0	0	0	0	3	2	1	1	1	1	0	0	0	0
UK	M	0	0	0	0	0	1	1	0	0	0	0	0	0	0	0
	A	0	0	0	0	0	0	0	0	0	0	0	0	0	0	0

Histologischer Befund: keine Auswertung.

Fall 4 M.H. Tankwart, 28 Jahre

Patient bemerkt seit einer Woche spontan auftretende Schmerzen am Zahnfleisch, die die Nahrungsaufnahme sehr erschweren. Gleiche Erscheinungen vor einem Jahr seien ohne Erfolg behandelt worden.

Anfangsbefund vom 16.9.63: Schlecht gepflegtes Lückengebiß. Geringer Engstand der unteren Front. Die Zähne des Oberkiefers weisen starke Verfärbungen auf. Es ist reichlich Zahnstein festzustellen. An der unteren Front zeigt sich eine dicke Belagbildung. Die Tiefe der generalisierten Taschenbildung beträgt ca. 5-7 mm. Die gesamte Gingiva ist entzündlich verändert. Der Epithelsaum an den unteren Frontzähnen ist erweicht und leicht abhebbar. Ulcerationen haben den Gingivalsaum im Bereich der unteren Schneidezähne bis zum zweiten Wurzeldrittel zerstört. Die Blutungsneigung ist mittelmäßig, bei Berührung wird ein starker Druckschmerz ausgelöst.

Lockerungsgrad: II III III II

PMA-Index:

	A	0	0	0	0	2	2	2	2	2	0	0	0	0	0	0
OK	M	0	0	0	0	2	2	2	2	2	2	0	0	0	0	0
	P	0	1	2	1	2	2	2	2	2	2	1	0	0	0	0
		8	7	6	5	4	3	2	1	1	2	3	4	5	6	7	8
	P	0	1	2	2	2	4	4	4	4	4	4	2	0	1	0	0
UK	M	0	0	0	0	0	0	4	4	4	4	4	2	2	0	0	0
	A	0	0	0	0	0	0	2	2	2	2	2	2	0	0	0	0

Diagnose: Parodontopathia inflammata profunda

Histologischer Befund: Starke rundzellige Infiltration der gesamten Gingiva. Die Gefäße sind erweitert.

Endbefund vom 17.1o.63: Die Gingiva des Oberkiefers zeigt keine entzündlichen Erscheinungen und ist normal durchblutet. Die Ulcera im unteren Frontzahnbereich sind abgeheilt. Der Epithelsaum ist gerötet. Vorhandene Beläge lassen auf eine nicht ausreichende Mundpflege des Patienten schließen. Durch Fingerdruck ist keine Schmerzreaktion auszulösen. Es besteht noch eine geringe Blutungsneigung.

Lockerungsgrad: II II II II

PMA-Index:

	A	0	0	0	0	0	0	0	0	0	0	0	0	0	0	0
OK	M	0	0	0	0	0	0	0	0	1	0	0	0	0	0	0
	P	0	0	0	0	0	1	1	1	2	0	0	0	0	0	0
		8	7	6	5	4	3	2	1	1	2	3	4	5	6	7	8
	P	0	0	0	0	0	2	2	2	3	2	2	1	0	1	0	0
UK	M	0	0	0	0	0	1	2	2	2	2	2	0	0	0	0	0
	A	0	0	0	0	0	0	0	0	0	0	0	0	0	0	0	0

Histologischer Befund: Keine Differenzen zum Anfangsbild

Fall 5 E.R. Angestellter, 38 Jahre

Patient gibt an, seit vierzehn Tagen beim Essen und beim Zähneputzen Schmerzen besonders an der Gingiva des Oberkiefers zu haben.

Anfangsbefund vom 16.9.63: Normal gepflegtes Gebiß mit zahlreichen Füllungen. Partielle Prothese. Schmelzhypoplasien der oberen Incisivi. Die gesamte Gingiva ist im Bereich der oberen Schneidezähne bis zur Umschlagfalte stark gerötet. Die Papillen sind livid verfärbt und zum Teil aufgetrieben. Palatinal ist der Zahnfleischsaum abgelöst. Durch Berührung wird eine Schmerzsensation ausgelöst. Die Taschentiefe beträgt im Oberkiefer 4 mm. Der Gingivalsaum des Unterkiefers erscheint normal. Zahnstein ist nur mäßig vorhanden.

Lockerungsgrad: 0 0 0 0

PMA-Index:

		A	0	0			2	2	2	2	2	0	0			0
	OK	M	0	0			2	2	2	2	2	0	0			0
		P	0	0			2	2	3	2	2	0	0			0
			8	7	6	5	4	3	2	1	1	2	3	4	5	6	7	8
		P	0	0	0	0	0	0	0	1	1	0	0	0	0	0	0	0
	UK	M	0	0	0	0	0	0	0	0	0	0	0	0	0	0	0	0
		A	0	0	0	0	0	0	0	0	0	0	0	0	0	0	0	0

Diagnose: Parodontopathia inflammata superficialis

Histologischer Befund: Das äußere Saumepithel ist aufgetrieben und aufgelockert, die Cuticula stark ausgefranst. Die Durchsetzung des subepithelialen Gewebes mit Rundzellen ist mittelmäßig.

Endbefund vom 16.1o.63: Die Gingiva erscheint bis auf eine geringe Rötung des Marginalsaumes an den oberen Incisivi normal gefärbt. Die Taschentiefe ist unverändert 4 mm. Schmerzen treten vereinzelt beim morgendlichen Zähneputzen auf.

Lockerungsgrad: 0 0 0 0

PMA-Index:

		A	0	0			0	0	0	0	0	0	0			0
	OK	M	0	0			0	0	2	0	0	0	0			0
		P	0	0			1	1	1	0	0	0	0			0
			8	7	6	5	4	3	2	1	1	2	3	4	5	6	7	8
		P	0	0	0	0	0	0	0	0	0	0	0	0	0	0	0	0
	UK	M	0	0	0	0	0	0	0	0	0	0	0	0	0	0	0	0
		A	0	0	0	0	0	0	0	0	0	0	0	0	0	0	0	0

Histologischer Befund: Die oberen Epithelschichten erscheinen gestrafft, die zellige Infiltration im subepithelialen Bereich ist gering.

Fall 6 M.D. Hausfrau, 33 Jahre

Patientin hat seit Jahren unter Zahnfleischbluten zu leiden.

Anfangsbefund vom 2o.9.63: Stark zerstörtes ungepflegtes Restgebiß. Reichlicher Ansatz von Zahnstein und subgingivalen Konkrementen. Der Gingivalsaum an der unteren Front ist gerötet. Die Papillen sind erweicht und ödematös geschwollen. Sie lassen sich leicht von der Unterlage ablösen. Auf Druck tritt starkes Zahnfleischbluten ein. Die Taschentiefe beträgt 5 mm. Es entleert sich Detritus. Außerdem ist Foetor ex ore zu bemerken. Der Oberkiefer ist mit einer Vollprothese versehen.

Lockerungsgrad: II II II II

PMA-Index:

		8	7	6	5	4	3	2	1	1	2	3	4	5	6	7	8
OK	A M P	entfällt															
UK	P	2	2	4	4	3	3	3	3	3			1	0	0	0	
	M	1	1	2	3	3	3	3	3	0			0	0	0	0	
	A	0	0	0	2	2	2	2	2	0			0	0	0	0	

Diagnose: Parodontopathia inflammata profunda

Histologischer Befund: Die äußeren Epithelien sind gekennzeichnet durch blasig aufgetriebene Zellen. Die Papillen der Tunica propria sind äußerst klein. Das gesamte subepitheliale Gewebe ist mit Rundzellen durchsetzt.

Endbefund vom 18.1o.63: Die Gingiva ist weiterhin entzündlich verändert. Die Schwellung der Papillen ist zurückgegangen. Auf Druck tritt Blutung ein. Die Taschentiefe ist unverändert 5 mm.

Lockerungsgrad: II II II II

PMA-Index:

		8	7	6	5	4	3	2	1	1	2	3	4	5	6	7	8
OK	A M P	entfällt															
UK	P	1	1	2	3	1	2	2	1	1			0	0	0	0	
	M	0	0	1	1	1	1	2	0	1			0	0	0	0	
	A	0	0	0	0	0	0	0	0	0			0	0	0	0	

Histologischer Befund: Die bindegewebigen Papillen der Tunica propria zeigen eine normale Größe. Die zellige Infiltration ist noch in den tiefen Lagen der Tunica propria anzutreffen.

Fall 7 H.E. Hausfrau, 37 Jahre

Besonders beim Zähneputzen tritt Zahnfleischbluten auf.

Anfangsbefund vom 29.1o.63: Lückengebiß mit einzelnen Zahnfüllungen. Nicht ausreichende Mund- und Zahnpflege. Foetor ex ore. Geringer Frontzahnengstand im Unterkiefer. Es zeigt sich ein reichlicher Ansatz von Zahnstein und Konkrementen. Der Gingivalsaum im Oberkiefer ist leicht gerötet, die Interdentalpapillen / 1 2 3 sind hyperplastisch verändert und weisen eine leichte Blutungsneigung auf. Im Unterkiefer ist der marginale Rand livid verfärbt. Im Bereich der Schneidezähne imponieren kleinere Ulcerationen. Der Gingivalsaum ist von der Unterlage zu lösen, auf Druck entleert sich ein entzündliches Sekret aus den 6-7 mm tiefen Taschen. Außerdem treten starke Blutungen auf.

Lockerungsgrad: II III III II

PMA-Index:

	A	0	0	0	0	0	0	0	0	0	0	0						0
OK	M	0	0	0	1	1	1	1	1	1	1	1						0
	P	1	1	2	2	2	2	1	2	3	3	2	1					0
		8	7	6	5	4	3	2	1	1	2	3	4	5	6	7	8	
	P				1	1	2	4	4	4	4	2	2	1	1			
UK	M				0	0	0	2	2	2	2	1	1	1	0			
	A				0	0	0	0	0	0	0	0	0	0	0			

Diagnose: Parodontopathia mixta

Histologischer Befund: Cuticula leicht aufgefasert. Der subepitheliale Bereich ist rundzellig infiltriert. An den erweiterten Gefäßen zeigen sich außerdem perivasculäre Infiltrationen.

Endbefund vom 26.11.63: Der marginale Saum des Oberkiefers ist entzündungsfrei. Am Saum des Unterkiefers besteht noch eine leichte Rötung. Die Ulcerationen sind abgeheilt und machen einer Papillenatrophie Platz. Beim Zähneputzen und auf Druck besteht noch leichte Blutungsneigung.

Lockerungsgrad: I II II I

PMA-Index:

	A	0	0	0	0	0	0	0	0	0	0	0						0
OK	M	0	0	0	0	0	0	0	0	0	0	0						0
	P	0	0	0	0	0	0	1	1	1	0	0	0					0
		8	7	6	5	4	3	2	1	1	2	3	4	5	6	7	8	
	P				0	0	0	2	1	1	2	1	0	0	0			
UK	M				0	0	0	0	0	0	0	0	0	0	0			
	A				0	0	0	0	0	0	0	0	0	0	0			

Histologischer Befund: Die Rundzelleninfiltration ist wesentlich geringer als im Anfangsbild.

Fall 8 I.Sch. Angestellte, 23 Jahre

Patientin leidet seit längerer Zeit unter Zahnfleischbluten, das bei Berührung und Putzen ausgelöst wird. Schmerzen treten selten auf.

Anfangsbefund vom 25.1o.63: Stark kariesanfälliges Gebiß, partielle Oberkieferprothese. Hochgradiger Engstand der Front im Oberkiefer bei Kreuzbiß. Reichliche Belagbildung ist auf die schlechte Mundpflege der Patientin zurückzuführen. Zahnstein- und Konkrementansatz nur in kleiner Menge. Die Taschentiefe beträgt zwischen 5 und 7 mm. Die Gingiva im Frontzahngebiet ist erweicht und abhebbar. Im Oberkiefer fällt ein starker Papillenschwund auf. Im Unterkiefer imponieren livide Verfärbung und ödematöse Aufquellung der Papillen.

Lockerungsgrad: II II II I

PMA-Index:

	A	0	0	0	0				0	0	0				0	0	
OK	M	0	0	0	0				0	0	0				0	0	
	P	2	2	1	1				2	1	1				0	0	
		8	7	6	5	4	3	2	1	1	2	3	4	5	6	7	8
	P			1	3	3	4	3	3	2	1	1	1	1	2	2	1
UK	M			0	0	1	2	3	3	2	2	2	1	1	1	0	0
	A			0	0	0	1	1	1	1	0	0	0	0	0	0	0

Diagnose: Parodontopathia inflammata superficialis

Histologischer Befund: Die Cuticula ist aufgelockert, teilweise abgelöst. Die oberen Epithelschichten sind blasig aufgetrieben. Das darunter liegende Gewebe weist eine starke zelluläre Infiltration und Gefäßerweiterung auf.

Endbefund vom 27.11.63: Das Epithel im Oberkiefer erscheint normal. Der marginale Rand im Unterkiefer ist dagegen gerötet, die Papillen bei $\overline{321/1}$ sind ödematös geschwollen. Auf leichten Druck wird eine kräftige Blutung erzielt. Erneute Zahnstein- und Belagbildung ist festzustellen. Beim Zähneputzen besteht noch Zahnfleischbluten.

Lockerungsgrad: I II II I

PMA-Index:

	A	0	0	0	0				0	0	0				0	0	
OK	M	0	0	0	0				0	0	0				0	0	
	P	0	0	0	0				0	0	0				0	0	
		8	7	6	5	4	3	2	1	1	2	3	4	5	6	7	8
	P			0	2	3	2	3	2	2	2	1	1	1	0	0	0
UK	M			0	1	1	1	2	2	2	1	1	1	0	0	0	0
	A			0	0	0	0	0	0	0	0	0	0	0	0	0	0

Histologischer Befund: Das Epithel zeigt ein fast normales Bild, lediglich im subepithelialen Bereich sind weiterhin starke rundzellige Elemente zu sehen.

Fall 9 Th.H. Hausangestellte, 22 Jahre

Seit einem Vierteljahr bemerkt die Patientin beim Zähneputzen und beim Obstessen Zahnfleischbluten.

Anfangsbefund vom 22.1o.63: Lückengebiß mit wenig Füllungen. Geringer Engstand der unteren Front. Die gesamte Gingiva ist entzündlich verändert. Der Gingivalsaum ist zum Teil erweicht und läßt sich leicht abheben. Bei Druck treten starke Blutungen auf. Die Interdentalpapillen im oberen Seitenzahngebiet sind geschwunden, es lassen sich Taschen bis zu 7 mm Tiefe nachweisen. Die Papillen der unteren Front sind etwas aufgequollen und leicht von der Unterlage ablösbar.

Lockerungsgrad: I II II I

PMA-Index:

	A	0	0	0	0	0	0	0	0	0	0				0	
OK	M	0	0	1	1	1	1	2	2	1	0				0	
	P	3	3	2	2	2	1	2	2	2	1				1	
		8	7	6	5	4	3	2	1	1	2	3	4	5	6	7	8
	P				1	2	3	2	2	3	3	1	1	1	1	0	0
UK	M				0	0	1	2	2	2	1	1	0	0	0	0	0
	A				0	0	2	2	2	2	2	0	0	0	0	0	0

Diagnose: Parodontopathia inflammata superficialis

Histologischer Befund: Große Teile des äußeren Saumepithels zeigen sich blasig aufgetrieben. Die Tunica propria ist diffus durchsetzt mit Rundzellen, so daß bindegewebige Anteile kaum zu erkennen sind.

Endbefund vom 18.11.63: Am Gingivalsaum imponieren noch etwas die aufgetriebenen Papillen der Frontzähne beider Kiefer. Fingerdruck kann nur eine geringe Blutung auslösen.

Lockerungsgrad: I II II I

PMA-Index:

	A	0	0	0	0	0	0	0	0	0	0				0	
OK	M	0	0	0	0	0	0	0	0	0	0				0	
	P	1	1	1	1	1	0	1	1	1	0				0	
		8	7	6	5	4	3	2	1	1	2	3	4	5	6	7	8
	P				0	1	1	1	1	2	1	0	0	0	0	0	0
UK	M				0	0	0	0	0	1	1	0	0	0	0	0	0
	A				0	0	0	0	0	0	0	0	0	0	0	0	0

Histologischer Befund: Cuticula und Epithel geben ein nahezu normales Bild, bis auf eine geringe Auffaserung der Cuticula an einigen Stellen. Die rundzellige Infiltration ist nur zu einem kleinen Teil zurückgegangen.

Fall 1o H.F. Arbeiter, 25 Jahre

Seit etwa zwei Jahren leidet der Patient unter spontan auftretenden Schmerzen am Zahnfleisch, die mit starken Blutungen der Gingiva einhergehen.

Anfangsbefund vom 15.1o.63: Lückengebiß mit zahlreichen Füllungen. Die Zähne sind von einem dünnen Belag bedeckt. Zahnstein ist nur an der unteren Front vorhanden. Die gesamte Gingiva ist gerötet, die Papillen, und teilweise der marginale Rand, sind livid verfärbt. Die Interdentalpapillen im Frontzahnbereich sind schwammig erweicht, sie lassen sich leicht abheben. Bei Berührung treten Blutungen und Schmerzsensationen auf. Zwischen $\overline{1 / 1}$ läßt sich eine kleine Ulceration erkennen.

Lockerungsgrad: I I I I

PMA-Index:

	A	0	0			0	1	2	2	2	2	2	0	0	0		0
OK	M	0	0			0	0	1	3	3	2	0	0	0	0		0
	P	1	1			1	2	3	3	2	2	1	1	1	0		0
		8	7	6	5	4	3	2	1	1	2	3	4	5	6	7	8
	P	0	0	0			3	3	4	3	3	3	3	1	1	0	0
UK	M	0	0	0			2	2	3	3	2	2	2	0	0	0	0
	A	0	0	0			2	2	1	2	2	1	0	0	0	0	0

Diagnose: Parodontopathia inflammata profunda

Histologischer Befund: Das Epithel ist stark aufgelockert. Die Tunica propria ist mit Rundzellen durchsetzt.

Endbefund vom 18.11.63: Gingiva erscheint normal durchblutet. Die Papillen sind zum Teil noch hyperplastisch und gerötet. Die Blutungsneigung ist sehr gering.

Lockerungsgrad: I II 0 0

PMA-Index:

	A	0	0			0	0	0	0	0	0	0	0	0	0		0
OK	M	0	0			0	1	1	0	1	1	0	0	0	0		0
	P	0	0			0	0	1	3	2	1	0	0	0	0		0
		8	7	6	5	4	3	2	1	1	2	3	4	5	6	7	8
	P	0	0	0			0	1	3	2	1	0	0	0	0	0	0
UK	M	0	0	0			0	1	1	3	1	0	0	0	0	0	0
	A	0	0	0			0	0	0	0	0	0	0	0	0	0	0

Histologischer Befund: Die Plattenepithelien zeigen wieder eine deutliche normale Schichtung. Die zellige Infiltration des subepithelialen Gewebes ist unverändert.

Fall 11 B.K. Verkäuferin, 22 Jahre

Patientin hat seit einigen Tagen am Zahnfleisch der unteren Frontzähne spontan auftretende Schmerzen. Außerdem klagt sie über Zahnfleischbluten, das beim Essen und beim Zähneputzen auftritt. Die vor einem halben Jahr durchgeführte Behandlung zeigte kein positives Ergebnis.

Anfangsbefund vom 11.1o.63: Das Gebiß weist zahlreiche Füllungen auf. Die Mundpflege ist gut. Der Gingivalsaum ist leicht, die Schleimhaut der Umschlagfalte stark gerötet. Auf leichten Fingerdruck ist keine Blutung auszulösen. Die Taschentiefe beträgt im Durchschnitt 3 mm.

Lockerungsgrad: 0 I I 0

PMA-Index:

	A	0	0	0	0	0	0	0	0	0	0	0					0
OK	M	0	0	0	0	0	0	0	0	0	0	0					0
	P	0	0	0	0	2	2	1	1	1	0	0	0				0
		8	7	6	5	4	3	2	1	1	2	3	4	5	6	7	8
	P	0		0	1	2	2	1	2	2	1	0	0	0	0		
UK	M	0		0	0	1	1	0	0	0	0	0	0	0	0		
	A	0		0	0	0	0	0	0	0	0	0	0	0	0		

Diagnose: Padodontopathia inflammata superficialis

Histologischer Befund: Die Cuticula ist aufgelockert. Die oberen Plattenepithellagen zeigen blasige Entartung. Das subepitheliale Gebiet ist diffus mit Rundzellen durchsetzt. Es sind zahlreiche erweiterte Gefäße vorhanden.

Endbefund vom 15.11.63: Die Gingiva zeigt ein normales Bild. Es sind keine entzündlichen Veränderungen wahrzunehmen. Blutungsneigung besteht nicht mehr.

Lockerungsgrad: 0 I I 0

PMA-Index:

	A	0	0	0	0	0	0	0	0	0	0	0					0
OK	M	0	0	0	0	0	0	0	0	0	0	0					0
	P	0	0	0	0	0	0	1	1	1	0	0					0
		8	7	6	5	4	3	2	1	1	2	3	4	5	6	7	8
	P	0		0	0	0	0	0	0	0	0	0	0	0	0		
UK	M	0		0	0	0	0	0	0	0	0	0	0	0	0		
	A	0		0	0	0	0	0	0	0	0	0	0	0	0		

Histologischer Befund: Es sind keine Unterschiede zum Anfangsbefund festzustellen.

Fall 12 H.G. Hausfrau, 31 Jahre

Beim Zähneputzen treten in unregelmäßigen Abständen Zahnfleischblutungen auf.

Anfangsbefund vom 23.9.63: Normal gepflegtes Gebiß mit zahlreichen Füllungen. Der Gingivalsaum des Ober- und Unterkiefers ist gerötet und verdickt. Die Papillen sind ödematös gequollen, auf leichten Druck ist Zahnfleischbluten auszulösen.

Lockerungsgrad: I II II I

PMA-Index:

	A	0	0	0	0	1	1	1	0	0	0	0	0	0		
OK	M	0	0	0	2	1	2	1	0	0	0	0	0	0		
	P	0	0	2	3	2	2	1	1	0	0	0	0	0		
		8	7	6	5	4	3	2	1	1	2	3	4	5	6	7	8
	P		1	0	0	1	3	3	3	2	1	1	0	1	0		
UK	M		0	0	0	1	1	2	2	2	0	0	0	0	0		
	A		0	0	0	0	1	2	2	2	0	0	0	0	0		

Diagnose: Parodontopathia inflammata superficialis

Histologischer Befund: Cuticula ist leicht aufgetrieben. Die Zellen des äußeren Saumepithels sind zum Teil blasig entartet. Subepithelial ist eine diffuse Rundzelleninfiltration zu erkennen. Die Gefäße sind stark erweitert.

Endbefund vom 24.1o.63: Bis auf einzelne noch verdickt erscheinende Papillen im Ober- und Unterkiefer gibt die Gingiva ein normales Bild. Spontanblutungen treten nur noch bei 2/ auf.

Lockerungsgrad: I I I I

PMA-Index:

	A	0	0	0	0	0	0	0	0	0	0	0	0	0		
OK	M	0	0	0	0	0	1	1	0	0	0	0	0	0		
	P	0	0	0	1	1	0	1	0	0	0	0	0	0		
		8	7	6	5	4	3	2	1	1	2	3	4	5	6	7	8
	P		0	0	0	0	1	0	1	2	1	0	0	0	0		
UK	M		0	0	0	0	1	0	1	1	0	0	0	0	0		
	A		0	0	0	0	0	0	0	0	0	0	0	0	0		

Histologischer Befund: Der Epithelsaum erscheint gestrafft, während die subepitheliale Infiltration keine Abnahme aufweist.

2. Pasta Boutyvax

Fall 1 H.S. Hotelangestellte, 25 Jahre

Patientin hat seit Jahren unter Zahnfleischbluten zu leiden. Die Blutungen seien oft so stark, daß sie " den ganzen Mund voll Blut " hätte.

Anfangsbefund vom 9.1.64: Gepflegtes Gebiß mit zahlreichen Füllungen. Mäßiger Zahnsteinansatz. Im Seitenzahngebiet fällt die tiefe Taschenbildung auf. Die Gingiva ist entzündlich verändert, der Gingivalsaum verdickt. Im unteren Frontzahnbereich zeigen sich einzelne Ulcera. Bei Berührung mit der stumpfen Sonde kommt es zu starken Blutungen. Dazu ist ein geringer Foetor ex ore zu bemerken.

Lockerungsgrad: I II I 0

PMA-Index:

	A	0	0		0	0	0	0	0	0	0	0	0	0	0	
OK	M	0	0		0	0	0	1	2	0	1	0	1	1	2	0
	P	1	1		1	0	1	2	1	1	2	0	2	2	4	1
		8	7	6	5	4	3	2	1	1	2	3	4	5	6	7 8
	P	3	3	3		3	3	3	4	4	4	2	0		3	3 3
UK	M	2	2	0		2	2	2	1	1	1	0	0		1	1 1
	A	0	0	0		1	1	1	1	1	1	1	0		0	0 0

Diagnose: Parodontopathia inflammata superficialis

Histologischer Befund: Die Cuticula ist stellenweise abgelöst. Das Epithel ist teilweise verbreitert, die Zellen erscheinen stark vergrößert. Die Tunica propria ist diffus kleinzellig infiltriert. Es fallen vermehrt Histiozyten auf.

Endbefund vom 24.2.64: Einzelne Papillenspitzen sind noch verdickt, sonst bietet die Gingiva ein normales Bild. Es besteht keinerlei Blutungsneigung mehr. Nur kräftiger Druck löst noch eine geringe Blutung aus.

Lockerungsgrad: 0 I I 0

PMA-Index:

	A	0	0		0	0	0	0	0	0	0	0	0	0	0	
OK	M	0	0		0	0	0	0	1	0	0	0	0	0	0	
	P	1	0		0	0	0	2	1	0	0	0	0	0	1	0
		8	7	6	5	4	3	2	1	1	2	3	4	5	6	7 8
	P	0	1	0		0	1	1	0	1	1	0	0		0	1 0
UK	M	0	0	0		0	0	1	0	0	0	0	0		0	0 0
	A	0	0	0		0	0	0	0	0	0	0	0		0	0 0

Histologischer Befund: Die Verdickung des Epithels ist nicht so kräftig wie im Anfangsbild. Auch die Cuticula zeigt noch Unregelmäßigkeiten.

Fall 2 H.L. Heizer, 25 Jahre

Patient bemerkt seit einiger Zeit das spontane Auftreten von Zahnfleischbluten beim Essen, Zähneputzen und Sprechen.

Anfangsbefund vom 1o.1.64: Normal gepflegtes Gebiß. Geringer unterer Frontzahnengstand mit leichtem Zahnsteinansatz. Die Papillenregion und der marginale Rand der Gingiva sind entzündlich verändert, sie sind verdickt und livid verfärbt. Der Saum an der unteren Front ist abhebbar. Es besteht eine große Blutungsneigung. Auf Druck entleert sich Detritus aus den gebildeten Zahnfleischtaschen.

Lockerungsgrad: I I I I

PMA-Index:

	A	0	0	0	0	0	0	0	0	0	0	0	0			
OK	M	1	1	0	2	1	2	1	1	2	1	2	1	1		
	P	3	3	2	1	2	3	1	1	1	2	2	2	2		
		8	7	6	5	4	3	2	1	1	2	3	4	5	6	7	8
	P	2	0	1	3	4	3	3	3	3	2	1	1	1		
UK	M	0	0	0	2	3	2	2	2	2	2	1	0	0		
	A	0	0	0	2	2	2	2	2	2	2	0	0	0		

Diagnose: Parodontopathia inflammata superficialis

Histologischer Befund: Cuticula zerfasert und aufgelockert. Die Zellen der oberen Reihen des Epithels sind blasig aufgetrieben. Lange Bindegewebszapfen sind mit Rundzellen infiltriert, ebenso wie das gesamte subepitheliale Gewebe.

Endbefund vom 14.2.64: Einzelne Papillen sind noch leicht verdickt. Das Zahnfleisch erscheint im ganzen fest und derb. Bei Druck treten keine Blutungen auf. Die Taschen im Seitenzahngebiet sind sauber, es läßt sich kein Sekret entleeren.

Lockerungsgrad: 0 I I 0

PMA-Index:

	A	0	0	0	0	0	0	0	0	0	0	0	0			
OK	M	0	0	0	0	0	1	1	0	0	0	0	0			
	P	1	1	0	0	0	2	1	0	0	0	0	0	1		
		8	7	6	5	4	3	2	1	1	2	3	4	5	6	7	8
	P	1	0	2	2	2	1	1	0	0	0	0	0	1		
UK	M	0	0	0	0	2	1	0	0	0	1	0	0	0		
	A	0	0	0	0	0	0	0	0	0	0	0	0	0		

Histologischer Befund: Das Epithel zeigt keine Änderung zum Anfangsbefund. Die Rundzelleninfiltration im subepithelialen Bereich ist etwas geringer.

Fall 3 H.G. Schlosser, 28 Jahre

Seit vier Jahren etwa würde Zahnfleischbluten bestehen.

Anfangsbefund vom 1o.1.64: Schmalkiefer mit erheblichem Engstand der oberen und unteren Frontzähne. Der Zahnsteinansatz ist als mittelmäßig zu bezeichnen. Im Seitenzahnbereich fällt die tiefe Taschenbildung auf; Sekretion aus den Taschen. Der Gingivalsaum der unteren Front ist livid verfärbt. Die Papillen sind teilweise ödematös entartet, sie lassen sich leicht abheben. Auf leichten Fingerdruck treten große Blutungen auf.

Lockerungsgrad: I II II I

PMA-Index:

	A	0	0	0	0	0	0	0	0	0	0	0	0		0	0	
OK	M	1	1	0	0	0	0	0	0	0	0	0	1		0	0	
	P	3	3	0	1	1	1	1	1	1	1	2	3		3	1	
		8	7	6	5	4	3	2	1	1	2	3	4	5	6	7	8
	P	0	0	2	1	3	3	3	3	3	3	2	2	1	2	3	0
UK	M	0	0	2	2	2	2	2	3	2	1	1	0	0	0	0	0
	A	0	0	0	0	0	2	2	2	2	0	0	0	0	0	0	0

Diagnose: Parodontopathia inflammata profunda

Histologischer Befund: Das Epithel ist verdickt, die Zellen zum Teil blasig entartet. Die Infiltration der Tunica propria mit Rundzellen ist kräftig.

Endbefund vom 7.2.64: Bis auf einige wenig gerötete Papillenspitzen an der unteren Front zeigt die Gingiva ein normales Bild. Es werden keine Zahnfleischblutungen mehr bemerkt. Nach der Selbstbehandlung durch Massage sei Mundtrockenheit eingetreten.

Lockerungsgrad: I II 0 0

PMA-Index:

	A	0	0	0	0	0	0	0	0	0	0	0	0		0	0	
OK	M	0	0	0	0	0	0	0	0	0	0	0	0		0	0	
	P	1	1	1	1	0	0	0	0	1	0	1	0	0		0	0
		8	7	6	5	4	3	2	1	1	2	3	4	5	6	7	8
	P	0	0	0	0	0	1	2	2	1	1	1	1	0	0	0	0
UK	M	0	0	0	0	0	0	1	1	1	0	0	0	0	0	0	0
	A	0	0	0	0	0	0	0	0	0	0	0	0	0	0	0	0

Histologischer Befund: Am Epithel ist keine Änderung festzustellen. Hingegen ist die rundzellige Infiltration geringer geworden. Es zeigen sich reichlich Bindegewebszellen und junge Gefäßsprossen.

Fall 4 E.K. Hausfrau, 26 Jahre

Patientin bemerkt seit etwa einem halben Jahr das Auftreten von kleineren Blutungen am Zahnfleisch beim Zähneputzen und beim Essen. Zeitweilig sei dies von Schmerzen begleitet.

Anfangsbefund vom 23.1.64: Gut gepflegtes Gebiß mit Engstand der oberen und unteren Frontzähne. Tiefer Überbiß. Nur geringer Zahnsteinansatz. Im Seitenzahnbereich finden sich bis zu 4 mm tiefe Taschen. Die Gingiva erscheint normalfarbig und zeigt keine auffallenden Veränderungen. Bei Sondierung besteht Blutungsneigung. Die Papillen der unteren Frontzähne sind abhebbar.

Lockerungsgrad: 0 I I I

PMA-Index:

	A	0	0	0	0	0	0	0	0	0	0	0	0	0		
OK	M	0	0	0	0	1	1	0	0	0	0	0	0	1	0	
	P	1	2	1	0	1	1	0	2	1	0	1	0	2	1	
		8	7	6	5	4	3	2	1	1	2	3	4	5	6	7	8
	P	0	0	0			2	1	1	1	1	1	0	0	2	0	
UK	M	0	0	0			1	2	1	1	0	0	0	0	0	0	
	A	0	0	0			0	1	0	0	0	0	0	0	0	0	

Diagnose: Parodontopathia inflammata superficialis

Histologischer Befund: Die Tunica propria zeigt einzelne Lymphozytenherde. Das Epithel erscheint normal und hat keine pathologischen Veränderungen aufzuweisen.

Endbefund vom 24.2.64: Die Gingiva ist normal durchblutet. Sie zeigt keine entzündlichen Veränderungen. Die Papillen liegen fest in den Interdentalräumen. Blutungen treten nicht mehr auf.

Lockerungsgrad: 0 I I 0

PMA-Index:

	A	0	0	0	0	0	0	0	0	0	0	0	0	0		
OK	M	0	0	0	0	0	0	0	0	0	0	0	0	0		
	P	0	0	0	0	0	0	0	1	0	0	0	0	0		
		8	7	6	5	4	3	2	1	1	2	3	4	5	6	7	8
	P	0	0	0			0	0	0	0	0	0	0	0	0	0	
UK	M	0	0	0			0	0	0	0	0	0	0	0	0	0	
	A	0	0	0			0	0	0	0	0	0	0	0	0	0	

Histologischer Befund: Es fallen noch einzelne diffus verteilte Rundzellen im subepithelialen Bereich auf.

Fall 5 K.Sch. Elektromeister, 34 Jahre

Seit zwei Jahren auftretendes Zahnfleischbluten, besonders beim Essen und Zähneputzen. Danach werden oft auftretende Schmerzen bemerkt.

Anfangsbefund vom 28.1.64: Normal gepflegtes Gebiß mit zahlreichen Füllungen. Engstand der unteren Frontzähne, tiefer Biß. Im Seitenzahngebiet liegt Taschenbildung sowie marginaler Knochenabbau vor. Hochgradiger Zahnsteinansatz und festhaftende Konkremente sind auffallend. Die gesamte Gingiva ist gerötet. Die Papillen sind bläulich verfärbt und lassen sich von der Unterlage abheben. Die Taschen enthalten Sekret. Die Blutungsneigung ist groß.

Lockerungsgrad: I I I 0

PMA-Index:

	A	0	0	0	1	1	1	1	1	1	1	1	0	0	0	0
OK	M	1	1	2	1	1	2	2	2	2	1	1	1	0	0	0
	P	3	2	3	3	3	3	2	2	2	2	2	1	1	1	0
		8	7	6	5	4	3	2	1	1	2	3	4	5	6	7	8
	P				3	3	4	3	3	4	3	2	2	1	2		0
UK	M				3	3	3	2	3	3	2	1	1	1	1		0
	A				2	2	2	2	2	2	2	2	1	1	0		0

Diagnose: Parodontopathia inflammata superficialis

Histologischer Befund: Vereinzelt blasig aufgetriebene Epithelzellen und eine teilweise abgelöste Cuticula fallen auf. In der Tunica propria sind perivasculäre Rundzelleninfiltrate zu sehen.

Endbefund vom 28.2.64: Der Gingivalsaum ist teilweise entzündlich verändert. Auf Druck treten jedoch keine Blutungen mehr ein. Die Taschen im Seitenzahngebiet sind von gleicher Tiefe, weisen aber keine entzündliche Exsudation mehr auf.

Lockerungsgrad: 0 I 0 0

PMA-Index:

	A	0	0	0	0	0	0	0	0	1	0	0	0	0	0	
OK	M	0	0	0	0	1	1	1	0	1	0	0	0	0	0	
	P	0	1	1	1	2	2	2	2	1	1	1	2	2	2	1
		8	7	6	5	4	3	2	1	1	2	3	4	5	6	7	8
	P				1	2	2	2	1	1	0	0	0	0	1		0
UK	M				0	1	2	2	1	1	0	0	0	0	0		0
	A				0	0	0	1	0	0	0	0	0	0	0		0

Histologischer Befund: Es ist kein Unterschied zum Anfangsbild festzustellen.

Fall 6 E.H. Küchenhilfe, 31 Jahre

Patientin berichtet über seit zwei Jahren in unregelmäßigen Abständen auftretendes Zahnfleischbluten.

Anfangsbefund vom 14.2.64: Normal gepflegtes Gebiß. Im Seitenzahnbereich Taschenbildung bis zu 4 mm Tiefe, Papillenschwund. Im Frontzahngebiet sind die Papillen leicht verdickt und livid verfärbt. Sie lassen sich leicht abheben. Die Gingiva ist lingual von den Zähnen abgelöst. Wenig Zahnstein und Beläge.

Lockerungsgrad: 0 0 I 0

PMA-Index:

	A	0	0	0	0	0	0	0	0	0	0	0	0	0	0	0
OK	M	1	1	0	0	0	0	1	1	1	2	1	1	2	1	1
	P	2	2	2	2	2	2	2	3	3	2	2	2	2	3	3
		8	7	6	5	4	3	2	1	1	2	3	4	5	6	7
	P	0	0	2	1	1	2	3	3	3	3	2	2	2	1	1
UK	M	0	0	0	0	0	1	1	2	3	1	1	0	0	0	0
	A	0	0	0	0	0	0	0	0	1	0	0	0	0	0	0

Diagnose: Parodontopathia inflammata superficialis

Histologischer Befund: Die Cuticula ist stellenweise abgelöst, das Epithel verbreitert. Kräftige mit Rundzellen infiltrierte Bindegewebspapillen fallen neben dem in der Tiefe der Tunica propria liegenden Granulationsgewebe auf.

Endbefund vom 17.3.64: Es besteht keine Blutungsneigung mehr. Jedoch ist die Gingiva an einzelnen Stellen noch entzündlich verändert. Lingual ist das Zahnfleisch livid verfärbt.

Lockerungsgrad: 0 0 I 0

PMA-Index:

	A	0	0	0	0	0	0	0	0	0	0	0	0	0	0	0
OK	M	0	0	0	0	0	0	0	0	1	0	0	0	0	0	0
	P	1	0	0	0	1	0	2	2	3	2	2	1	1	1	0
		8	7	6	5	4	3	2	1	1	2	3	4	5	6	7
	P	1	1	1	1	1	1	2	2	2	2	1	1	0	1	1
UK	M	0	0	0	0	0	0	1	2	2	2	0	0	0	0	0
	A	0	0	0	0	0	0	0	0	0	0	0	0	0	0	0

Histologischer Befund: Cuticula und Epithel erscheinen normal. Subepithelial sind Rundzelleninfiltrationen und reichlich Fibrozyten zu erkennen.

Fall 7 H.W. Straßenbahnfahrer, 31 Jahre

Seit einem Jahr hat der Patient unter Zahnfleischbluten zu leiden. Spontanblutungen seien in der letzten Zeit wiederholt aufgetreten.

Anfangsbefund vom 19.2.64: Kariesfreies Gebiß. Hochstand /1 Deckbiß. Der gesamte Gingivalsaum ist gerötet und zum großen Teil abgelöst. Zahnsteinansatz ist nur gering vorhanden.

Lockerungsgrad: I II III 0

PMA-Index:

	A	0	0	0	0	0	0	0	0	0	0	0	0	0	0	0
OK	M	0	0	0	0	1	1	1	1	1	0	0	0	0	1	1	1
	P	1	1	2	1	2	2	2	1	2	1	0	1	2	1	2	0
		8	7	6	5	4	3	2	1	1	2	3	4	5	6	7	8
	P		1	2	0	2	2	2	3	2	1	1	0	1	0	0	0
UK	M		0	0	0	1	1	2	2	1	0	0	0	0	0	0	0
	A		0	0	0	0	0	0	0	0	0	0	0	0	0	0	0

Diagnose: Parodontopathia inflammata profunda

Histologischer Befund: Die Cuticula ist leicht verdickt. Das äußere Saumepithel zeigt aufgetriebene Zellen. Der bindegewebige Teil der Gingiva ist fast verdeckt durch eine diffuse rundzellige Infiltration. Weiter fallen die zahlreichen Gefäße auf.

Endbefund vom 18.3.64: Im Oberkiefer besteht noch eine geringe Rötung der Gingiva. Im Unterkiefer ist ein normales Bild anzutreffen. Blutungen sind nicht mehr aufgetreten.

Lockerungsgrad: 0 I I 0

PMA-Index:

	A	0	0	0	0	0	0	0	0	0	0	0	0	0	0	0
OK	M	0	1	0	0	0	0	0	1	0	0	0	0	0	1	0	0
	P	1	2	1	0	1	1	0	0	1	1	0	1	2	1	1	0
		8	7	6	5	4	3	2	1	1	2	3	4	5	6	7	8
	P		0	1	0	0	1	1	1	1	0	0	0	0	1	0	0
UK	M		0	0	0	0	0	1	1	1	0	0	0	0	0	0	0
	A		0	0	0	0	0	0	0	0	0	0	0	0	0	0	0

Histologischer Befund: Das Epithel hat zum großen Teil seine normale Gestalt angenommen. Die zellige Infiltration ist nicht zurückgegangen.

Fall 8 L.S. Hausfrau, 34 Jahre

Spontan auftretende Blutungen des Zahnfleischs, seit Jahren bestehend.

Anfangsbefund vom 25.2.64: Lückengebiß mit zahlreichen Zahnfüllungen. Partielle Prothese. Die Gingiva ist entzündlich gerötet. Die Interdentalpapillen im Oberkiefer sind atrophiert. Im Unterkiefer erscheinen sie hyperplastisch, erweicht und livid verfärbt. Bei $\overline{1 \;/\; 1}$ befindet sich eine Ulceration an der Gingiva. An den unteren Frontzähnen ist reichlicher Ansatz von Zahnstein und Konkrementen festzustellen. Bei stumpfer Berührung des Gingivalsaums kommt es zu starken Blutungen.

Lockerungsgrad: I II II I

PMA-Index:

	A	0	0	0		0	0	0	0		0	0	0			
OK	M	1	1	1		0	1	0	1		0	1	0			
	P	1	2	2		2	2	1	1		1	2	2			
		8	7	6	5	4	3	2	1	1	2	3	4	5	6	7 8
	P	1	0			1	2	3	4	4	2	2	1	1		
UK	M	0	0			0	0	1	3	3	2	1	0	0		
	A	0	0			0	0	0	1	1	1	0	0	0		

Diagnose: Parodontopathia mixta

Histologischer Befund: Auflockerung der Cuticula und der oberen Epithelreihen. Die Epithelzapfen sind von normaler Größe. Das Gewebe der Tunica propria enthält reichlich Histiozyten; in den tieferen Schichten nimmt die rundzellige Infiltration zu.

Endbefund vom 24.3.64: Die Gingiva ist normal durchblutet und hat bis auf eine geringe Rötung bei $\overline{1 \;/\; 1}$ keinerlei entzündliche Erscheinungen aufzuweisen. Zahnfleischbluten tritt nicht mehr auf.

Lockerungsgrad: I II II I

PMA-Index:

	A	0	0	0		0	0	0	0		0	0	0			
OK	M	0	0	0		0	0	0	0		0	0	0			
	P	1	1	1		0	0	1	0		0	1	1			
		8	7	6	5	4	3	2	1	1	2	3	4	5	6	7 8
	P	0	0			0	0	0	2	1	1	1	0	0		
UK	M	0	0			0	0	0	1	1	1	0	0	0		
	A	0	0			0	0	0	0	0	0	0	0	0		

Histologischer Befund: keine Auswertung.

Fall 9 A.Sch. Kaufm.Angestellter, 26 Jahre

Beim Zähneputzen treten starke Blutungen am Zahnfleisch auf.

Anfangsbefund vom 18.3.64: Vollständiges Gebiß mit leichtem Deckbiß. Taschenbildung im Seitenzahnbereich. Konkremente und Zahnstein sind nur mäßig vorhanden. Die Papillen der Frontzähne sind stark gerötet, hyperplastisch, abhebbar und bluten bei der geringsten Berührung. Die übrige Gingiva zeigt eine entzündlich veränderte Farbe.

Lockerungsgrad: I I I I

PMA-Index:

	A	0	0	0	0	1	0	0	0	0	0	0	0	0	0	0
OK	M	0	0	0	1	1	2	2	1	0	1	0	0	0	0	0
	P	1	1	0	2	2	3	2	1	0	1	0	1	0	0	1
		8	7	6	5	4	3	2	1	1	2	3	4	5	6	7	8
	P	1	2	3	3	3	3	2	2	2	2	1	0	0	0	0	0
UK	M	0	0	2	2	2	2	2	2	2	1	0	0	0	0	0	0
	A	0	0	0	2	2	2	2	2	0	0	0	0	0	0	0	0

Diagnose: Parodontopathia inflammata superficialis

Histologischer Befund: Cuticula ist teilweise aufgelockert bzw. abgelöst. Die kleinzellige Infiltration beginnt am inneren Saumepithel und nimmt nach der Tiefe hin zu.

Endbefund vom 17.4.64: Die Papillenspitzen im Unterkieferbereich sind noch hyperplastisch verändert. Die übrige Gingiva macht einen normalen Eindruck, die Taschentiefe ist unverändert. Blutungen treten nur noch selten beim Zähneputzen auf.

Lockerungsgrad: I I I I

PMA-Index:

	A	0	0	0	0	0	0	0	0	0	0	0	0	0	0	0
OK	M	0	0	0	0	0	0	0	0	0	0	0	0	0	0	0
	P	1	0	0	0	0	1	1	0	0	1	0	0	0	0	1
		8	7	6	5	4	3	2	1	1	2	3	4	5	6	7	8
	P	0	0	0	0	0	0	1	1	2	2	0	0	0	0	1	0
UK	M	0	0	0	0	0	0	0	1	1	1	0	0	0	0	0	0
	A	0	0	0	0	0	0	0	0	0	0	0	0	0	0	0	0

Histologischer Befund: keine Änderung zum Anfangsbefund.

Fall 1o F.U. Dreher, 26 Jahre

Seit einem halben Jahr erneut auftretendes Zahnfleischbluten. Besonders beim Essen und Zähneputzen treten auch Schmerzen auf.

Anfangsbefund vom 22.4.64: Stark mit Füllungen versorgtes Lükkengebiß. Geringer Zahnsteinansatz an den unteren Frontzähnen. Im Seitenzahnbereich des Oberkiefers fällt die tiefe Taschenbildung auf. Die Gingiva ist entzündlich verändert, die Papillen des Frontzahngebietes sind zum Teil hyperplastisch und abhebbar. Auf Druck kommt es zur Blutung der marginalen Gingiva.

Lockerungsgrad: I II II I

PMA-Index:

	A	0	0		0	0	1	0		0	0	0	0	0	0
OK	M	1	1		1	2	2	2		2	0	0	0	0	0
	P	1	1		1	2	3	2		3	2	1	1	1	4
		8	7	6	5	4	3	2	1	1	2	3	4	5	6	7	8
	P		3	1	1	1	1	2	3	3	2	2	1	2	0
UK	M		1	0	0	0	1	1	2	2	1	1	1	1	0
	A		0	0	0	0	0	0	1	2	0	0	0	0	0

Diagnose: Parodontopathia inflammata profunda

Histologischer Befund: Die Epithelzellen sind teilweise blasig entartet, die Cuticula erscheint etwas verdickt. Im subepithelialen Gebiet finden sich große Rundzelleninfiltrationen.

Endbefund vom 2o.5.64: Die Gingiva ist stellenweise noch gerötet. Einige Papillen zeigen eine livide Färbung und sind verdickt. Auf Druck und beim Zähneputzen treten weiterhin Blutungen auf.

Lockerungsgrad: I II I I

PMA-Index:

	A	0	0		0	0	0	0		0	0	0	0	0	0
OK	M	1	0		0	0	1	0		0	1	0	0	1	0
	P	0	0		0	1	1	1		2	2	1	1	1	2
		8	7	6	5	4	3	2	1	1	2	3	4	5	6	7	8
	P		1	2	1	0	1	1	1	0	0	0	0	1	0
UK	M		0	1	1	0	0	0	0	1	0	0	0	0	0
	A		0	0	0	0	0	0	0	0	0	0	0	0	0

Histologischer Befund: Cuticula und Epithel zeigen sich unverändert, während in der Tunica propria perivasculäre Infiltrate imponieren. Die Gefäße sind stark erweitert.

Fall 11 C.D. Elektroschweißer, 29 Jahre

Patient bemerkt kein Zahnfleischbluten, obwohl der klinische Befund eine starke Entzündung erkennen läßt.

Anfangsbefund vom 8.5.64: Livid verfärbte Gingiva im Ober- und Unterkiefer mit hyperplastischen und abhebbaren Papillen. Im Seitenzahngebiet fällt Taschenbildung auf. Zahnsteinansatz und Konkremente sind in geringer Menge an der unteren Front zu finden. Auf kräftigen Druck ist eine Blutung auszulösen.

Lockerungsgrad: 0 I I 0

PMA-Index:

	A	0	0	0	0	0	0	0	0	0	0	0	0	0	0	0
OK	M	0	1	0	0	0	1	2	2	2	1	2	1	0	0	0
	P	1	2	2	1	2	2	2	2	2	2	2	2	1	1	0
		8	7	6	5	4	3	2	1	1	2	3	4	5	6	7	8
	P		2	1	1	2	3	2	3	2	3	2	2	2	1	0
UK	M		1	1	1	1	2	2	3	2	2	3	1	0	0	0
	A		0	0	0	0	1	1	1	1	1	1	0	0	0	0

Diagnose: Parodontopathia inflammata profunda

Histologischer Befund: Cuticula ist verbreitert und aufgelockert. Das Epithel enthält blasige Zellen. Subepithelial zeigen sich bindegewebige Inseln, der größte Teil der Tunica propria ist voll von rundzelligen Infiltraten.

Endbefund vom 6.6.64: Der Gingivalsaum ist noch bläulich verfärbt, die Papillen leicht verdickt. Die Taschentiefe liegt bei ca. 5 mm. Auf Fingerdruck ist keine Zahnfleischblutung auszulösen.

Lockerungsgrad: 0 I I 0

PMA-Index:

	A	0	0	0	0	0	0	0	0	0	0	0	0	0	0	0
OK	M	0	0	0	0	0	0	1	1	2	1	1	0	0	0	0
	P	0	0	1	0	0	0	2	1	2	2	1	1	1	1	0	0
		8	7	6	5	4	3	2	1	1	2	3	4	5	6	7	8
	P		1	0	0	1	2	1	3	2	2	1	0	0	1	1
UK	M		0	0	0	0	1	1	2	2	1	2	0	0	0	0
	A		0	0	0	0	0	0	0	0	0	0	0	0	0	0

Histologischer Befund: Am äußeren Saumepithel ist keine Veränderung zum Anfangsbefund zu erkennen, es imponieren weiterhin blasig entartete Zellen. Die subepitheliale Infiltration erscheint mehr in Haufen angeordnet.

Fall 12 A.W. Arbeiterin, 25 Jahre

Seit ca. einem Jahr leidet die Patientin unter Zahnfleischbluten, das beim Zähneputzen und oft schon durch bloßen Zungendruck auftritt. Eine einmalige Vorbehandlung mit Vitamin C hatte keinen sichtbaren Erfolg.

Anfangsbefund vom 24.4.64: Vollständiges normal gepflegtes Gebiß mit wenig Zahnfüllungen. Der frontale **Gingivasaum ist** entzündlich gerötet. Die Papillen zeigen sich aufgetrieben und sind von der Unterlage abhebbar. Die Blutungsbereitschaft des Zahnfleisches ist groß. Besonders im Seitenzahngebiet fallen interdentale Taschen auf, aus denen sich mäßig Exsudat entleeren läßt. Zahnstein ist nicht vorhanden.

Lockerungsgrad: I I I 0

PMA-Index:

	A	0	0	0	0	0	0	0	0	0	0	0	0	0	0	0
OK	M	0	0	0	0	0	0	0	1	1	1	0	0	0	0	0
	P	0	1	0	0	1	2	2	0	1	1	1	1	0	0	2
		8	7	6	5	4	3	2	1	1	2	3	4	5	6	7
	P	0	1	1	0	0	3	3	2	2	1	1	1	1	1	0
UK	M	0	0	0	0	0	1	2	1	1	1	0	0	0	0	0
	A	0	0	0	0	0	0	0	0	0	0	0	0	0	0	0

Diagnose: Parodontopathia inflammata superficialis

Histologischer Befund: Die Epithelzellen sind in breiter Schicht aufgetrieben. Die kleinzellige Infiltration beginnt am inneren Saumepithel und erstreckt sich bis an das Ende der Tunica propria. Die Gefäße sind nicht auffallend erweitert.

Endbefund vom 22.5.64: Die Gingiva ist normal durchblutet. Wenige Papillenspitzen zeigen noch einen leicht geröteten Saum, sie sind gestrafft und fest anliegend. Die Taschenbildung ist zurückgegangen. Es besteht keine Blutungsneigung mehr.

Lockerungsgrad: I I I 0

PMA-Index:

	A	0	0	0	0	0	0	0	0	0	0	0	0	0	0	0
OK	M	0	0	0	0	0	0	0	0	0	0	0	0	0	0	0
	P	0	1	1	0	1	1	0	1	1	0	1	0	1	0	0
		8	7	6	5	4	3	2	1	1	2	3	4	5	6	7
	P	0	2	1	0	0	1	1	1	0	0	0	0	0	0	1
UK	M	0	0	0	0	0	0	0	0	0	0	0	0	0	0	0
	A	0	0	0	0	0	0	0	0	0	0	0	0	0	0	0

Histologischer Befund: Epithel- und Bindegewebszellen zeigen ein normales Bild. Die zellige Infiltration ist stark eingeschränkt, meist sind noch zellige Anhäufungen zu sehen.

Fall 13 A.K. Hausfrau, 34 Jahre

Beim Essen und beim Zähneputzen hat die Patientin unter starken Zahnfleischblutungen und -schmerzen zu leiden.

Anfangsbefund vom 25.6.64: Schlecht gepflegtes Lückengebiß mit zahlreichen Zahnfüllungen. Partielle Prothese. Die Unterkiefergingiva ist stark gerötet. Die Papillen sind ödematös geschwollen und lassen sich abheben. Auf Druck wird Zahnfleischbluten ausgelöst. Zahnstein ist nur mäßig vorhanden.

Lockerungsgrad: I II I I

PMA-Index:

	A		0		0		0		0		0	0			0	0
OK	M		0		0		1		1		2	2			2	1
	P		0		1		2		2		2	2			3	2
		8	7	6	5	4	3	2	1	1	2	3	4	5	6	7	8
	P	2	1		2	2	3	3	4	3	3	3	2	2			2
UK	M	1	0		1	1	2	2	3	3	3	3	2	0			0
	A	0	0		0	0	0	2	2	2	2	1	0	0			0

Diagnose: Parodontopathia inflammata profunda

Histologischer Befund: Die Cuticula ist zum Teil aufgelockert bzw. abgelöst. Die Infiltration mit Rundzellen beginnt am inneren Saumepithel und nimmt in den tiefen Schichten des subepithelialen Gewebes zu.

Endbefund vom 1o.7.64: Die Gingiva gibt ein klinisch normales Bild. Wenige Papillenspitzen im Unterkiefer sind noch leicht gerötet. Auf Druck tritt keine Blutung mehr ein.

Lockerungsgrad: I I I I

PMA-Index:

	A		0		0		0		0		0	0			0	0
OK	M		0		0		0		0		0	0			0	0
	P		0		0		1		0		1	0			2	0
		8	7	6	5	4	3	2	1	1	2	3	4	5	6	7	8
	P	1	0		0	1	2	1	0	1	0	1	0	0			0
UK	M	0	0		0	0	1	0	0	0	0	0	0	0			0
	A	0	0		0	0	0	0	0	0	0	0	0	0			0

Histologischer Befund: Die Plattenepithelzone ist normal angeordnet. Die rundzellige Infiltration zeigt keine Änderung zum Anfangsbild, sie ist in gleicher Stärke vorhanden.

3. Pasta Placebo

Fall 1 M.A. Schriftsetzer, 37 Jahre

Patient berichtet von unregelmäßig auftretenden Zahnfleischblutungen.

Anfangsbefund vom 2o.5.64: Reichlich mit Füllungen versehenes Lückengebiß. Starker Zahnstein- und Konkrementansatz im gesamten Gebiß. Der marginale Rand der Gingiva ist livid verfärbt. Die Papillen sind abgelöst und teilweise nekrotisch verändert. Im Unterkiefer ist in der marginalen und apicalen Region der Gingiva eine ödematöse Aufschwemmung des Gewebes festzustellen. Die Blutungsneigung auf Druck ist gering.

Lockerungsgrad: I II II O

PMA-Index:

	A	0	0		0	0	0	1	1	1	1	0		0	0		
OK	M	1	0		1	1	1	2	2	2	2	1		1	1		
	P	1	1		1	2	3	2	3	3	2	1		2	1		
		8	7	6	5	4	3	2	1	1	2	3	4	5	6	7	8
	P	0	0		1	2	3	3	4	4	3	3	3	2		2	0
UK	M	0	1		0	1	1	3	3	4	4	2	2	1		0	0
	A	0	0		0	0	0	2	2	2	2	2	1	1		0	0

Diagnose: Parodontopathia mixta

Histologischer Befund: Aufgelockerte Cuticula, teilweise abgelöst. Die Epithelzellen sind blasig entartet. Im subepithelialen Bereich findet sich eine diffuse rundzellige Infiltration. Zahlreich vorhandene Gefäße.

Endbefund vom 16.6.64: Eine geringe Rötung des Zahnfleischsaumes und der Papillen fällt noch auf. Es besteht jedoch keine Blutungsbereitschaft mehr. Vorhandene Taschen im Seitenzahngebiet sind sauber, sie enthalten kein Exsudat.

Lockerungsgrad: O I I O

PMA-Index:

	A	0	0		0	0	0	0	0	0	0	0		0	0		
OK	M	0	0		0	1	0	0	1	1	0	0		0	0		
	P	0	0		1	1	1	1	1	1	1	0		2	0		
		8	7	6	5	4	3	2	1	1	2	3	4	5	6	7	8
	P	0	0		1	0	2	2	0	2	1	1	0	0		0	0
UK	M	0	0		0	0	1	2	2	1	2	1	0	0		0	0
	A	0	0		0	0	0	1	1	0	0	0	0	0		0	0

Histologischer Befund: Die blasige Entartung des äußeren Saumepithels ist etwas zurückgegangen. Die zellige Infiltration in der Tunica propria ist unverändert.

Fall 2 E.F. Reinigungshilfe, 32 Jahre

Patientin klagt über spontan auftretende Schmerzen an der Gingiva.

Anfangsbefund vom 25.5.64: Normal gepflegtes Lückengebiß. Die Gingiva ist gerötet; die Papillen sind bläulich verfärbt, an der unteren Front geschwollen. Auf Druck besteht große Blutungsneigung. Aus den Interdentalräumen läßt sich entzündliches Exsudat entleeren. Es findet sich ein reichlicher Ansatz von Zahnstein und subgingivalen Konkrementen.

Lockerungsgrad: I I I 0

PMA-Index:

	A	0	0		0	0	1	1	1	0	0	0	0	0	0	
OK	M	0	1		1	0	1	2	2	1	1	0	0	1	0	0
	P	1	2		2	1	2	3	1	1	2	1	2	2	2	1
		8	7	6	5	4	3	2	1	1	2	3	4	5	6	7 8
	P	1	2	2	3	3	3	3	3	4	3	1	2		1	1
UK	M	0	1	1	2	2	2	3	3	3	2	1	1		0	0
	A	0	0	0	1	1	1	1	1	1	0	0	0		0	0

Diagnose: Parodontopathia inflammata superficialis

Histologischer Befund: Cuticula ist ausgefranst und aufgefasert. Das Epithel erscheint verbreitert mit beginnender blasiger Entartung der Zellen. In der Tunica propria findet sich ein starkes diffuses Rundzelleninfiltrat.

Endbefund vom 24.6.64: Die Gingiva ist noch ödematös geschwollen, im Unterkiefer sieht man livide Verfärbungen der Papillen. Aus den Taschen, besonders im Seitenzahnbereich, läßt sich weiterhin entzündliches Exsudat entleeren. Schmerzen treten nicht mehr auf. Die Blutungsbereitschaft des Zahnfleisches besteht weiter.

Lockerungsgrad: I I I 0

PMA-Index:

	A	0	0		0	0	0	0	0	0	0	0	0	0	0	
OK	M	0	0		0	0	1	1	1	1	1	0	0	0	0	
	P	0	1		1	1	2	2	1	2	1	1	0	1	1	0
		8	7	6	5	4	3	2	1	1	2	3	4	5	6	7 8
	P	0	0	0	2	2	3	2	2	2	2	2	2		1	0
UK	M	0	0	0	1	1	2	1	2	2	2	2	2		0	0
	A	0	0	0	0	1	1	1	0	0	0	0	0		0	0

Histologischer Befund: Das Epithel hat keine Änderung zum Anfangsbild erfahren. Die subepitheliale Infiltration ist kaum geringer geworden. Die Gefäße erscheinen vermehrt.

Fall 3 E.Sch. Elektriker, 24 Jahre

Vor vierzehn Tagen seien Schmerzen beim Zähneputzen aufgetreten. Der Patient hätte einen blutig-fauligen Geschmack im Munde gehabt.

Anfangsbefund vom 27.5.64: Mäßig mit Füllungen versorgtes Gebiß, geringer Zahnsteinansatz. Die gesamte Gingiva ist entzündlich verändert. Im Oberkiefer zieht sich die entzündliche Färbung der Schleimhaut bis in die Umschlagfalte. Taschen von 4 mm Tiefe, aus denen sich foetid riechendes Sekret entleert, fallen auf. Im Unterkiefer beginnen sich die verdickten Papillen von der Unterlage zu lösen, auf Druck erfolgt eine starke Blutung.

Lockerungsgrad: 0 0 I 0

PMA-Index:

	A	0	0	0	2	2	2	2	2	2	2	2	2	0	0	
OK	M	2	2	2	2	2	2	3	3	2	3	2	1	1	0	
	P	2	2	2	2	3	2	2	2	3	2	2	1	2	1	
		8	7	6	5	4	3	2	1	1	2	3	4	5	6	7	8
	P	0		1	1	1	2	2	2	3	2	2	2	2	0	
UK	M	0		1	1	2	2	3	3	3	2	1	1	1	0	
	A	0		0	0	2	2	2	2	2	2	0	0	0	0	

Diagnose: Parodontopathia inflammata superficialis

Histologischer Befund: Die Cuticula ist aufgelockert, an einigen Stellen zerstört, es zeigen sich aufgelagerte blutige Exsudate. Die Tunica propria ist diffus durchsetzt von Rundzellen.

Endbefund vom 24.6.64: Ober- und Unterkiefergingiva sind noch gerötet. Die Papillen liegen den Zähnen wieder fest an. Auf Druck kommt es zu keiner Blutung. Ebenso ist keine Schmerzreaktion mehr auszulösen. Die vorhandenen Taschen sind sauber.

Lockerungsgrad: 0 0 0 0

PMA-Index:

	A	0	0	0	0	0	0	1	1	1	1	0	0	0	0	
OK	M	0	0	1	1	2	1	2	3	2	2	0	0	0	0	
	P	1	1	2	2	2	1	2	2	2	2	1	1	0	0	
		8	7	6	5	4	3	2	1	1	2	3	4	5	6	7	8
	P	0		1	1	1	1	2	2	3	2	1	1	0	0	
UK	M	0		0	0	2	2	2	2	3	1	1	0	0	0	
	A	0		0	0	1	1	1	1	1	0	0	0	0	0	

Histologischer Befund: Cuticula zeigt sich noch leicht aufgelockert. Subepithelial sind nur wenig Rundzellen zu erkennen.

Fall 4 G.H. Büglerin, 17 Jahre

Seit vierzehn Tagen kommt es bei der Patientin zu Spontanblutungen des Zahnfleischs, besonders an der Gingiva des Unterkiefers.

Anfangsbefund vom 28.8.64: Die Gingiva des Unterkiefers ist im Frontzahnbereich ödematös geschwollen. Die Papillenspitzen sind teilweise nekrotisch. Sie lassen sich leicht abheben. Ebenso ist die Gingiva lingual gelöst. Auf Druck kommt es zu Zahnfleischbluten und Schmerzen. Im Seitenzahngebiet beginnende Taschenbildung.

Lockerungsgrad: 0 I 0 0

PMA-Index:

	A	0	0	0	0	0	0	0	0	0	0	0	0	0	0	
OK	M	0	0	0	0	0	1	0	0	0	0	0	0	0	0	
	P	1	1	0	1	0	1	0	1	0	0	0	0	1	1	
		8	7	6	5	4	3	2	1	1	2	3	4	5	6	7 8
	P	2	2	2	1	1	2	2	2	4	2	2	1	1	0	
UK	M	0	0	0	0	1	1	2	2	2	1	0	0	0	0	
	A	0	0	0	0	0	0	0	1	1	0	0	0	0	0	

Diagnose: Parodontopathia inflammata superficialis

Histologischer Befund: Im subepithelialen Bereich finden sich reichlich perivasculäre Infiltrate.

Endbefund vom 28.9.64: Die Mundschleimhaut des Oberkiefers erscheint gestrafft und gut durchblutet. Der Gingivalsaum des Unterkiefers ist gerötet, die Papillen sind noch abhebbar. Schon bei leichtem Fingerdruck treten Blutungen auf. Die Taschen enthalten entzündliches Exsudat.

Lockerungsgrad: 0 0 0 0

PMA-Index:

	A	0	0	0	0	0	0	0	0	0	0	0	0	0	0	
OK	M	0	0	0	0	0	0	0	0	0	0	0	0	0	0	
	P	1	1	0	0	0	0	0	0	0	0	0	1	1	0	
		8	7	6	5	4	3	2	1	1	2	3	4	5	6	7 8
	P	1	1	1	1	1	2	2	2	2	1	1	1	2	0	
UK	M	0	0	0	0	0	1	1	2	2	0	0	0	0	0	
	A	0	0	0	0	0	0	0	0	1	0	0	0	0	0	

Histologischer Befund: keine Änderung zum Anfangsbild.

Fall 5 E.P. Angestellte, 37 Jahre

Patientin hat seit Jahren unter Zahnfleischbluten zu leiden, das besonders beim Essen und Zähneputzen auftritt. Seit geraumer Zeit sind damit auch Schmerzen an der Gingiva verbunden.

Anfangsbefund vom 21.9.64: Mäßig gepflegtes Gebiß. Röntgenologisch zeigt sich ein generalisierter Knochenabbau, die Taschenbildung ist erheblich. Zum Teil freiliegende Zahnhälse. Die Papillen sind stellenweise atrophiert. Die Gingiva, besonders an der unteren Front, ist livid verfärbt und abhebbar. Vereinzelte Ulcera im Frontzahnbereich fallen auf. Bei Berührung entsteht eine starke Blutung. Enormer Zahnsteinansatz und tiefsitzende Konkremente.

Lockerungsgrad: II II II I

PMA-Index:

	A	0	0	0	0	0	0	0	0	0	0	0	0	0	0	
OK	M	1	0	1	0	2	1	1	1	2	2	0	0	0	0	
	P	1	2	1	1	1	2	2	2	2	2	1	1	1	0	
		8	7	6	5	4	3	2	1	1	2	3	4	5	6	7	8
	P	0		0	2	4	4	4	3	2	2	1	1	1	1	0
UK	M	0		0	1	2	3	2	2	2	1	1	0	0	0	0
	A	0		0	0	1	1	1	0	0	0	0	0	0	0	0

Diagnose: Parodontopathia mixta

Histologischer Befund: Cuticula leicht ausgefranst. Die Epithelzellen sind zum Teil verdickt und blasig aufgetrieben. Die gesamte Tunica propria ist diffus kleinzellig infiltriert. Es fallen stark erweiterte Gefäße auf.

Endbefund vom 14.1o.64: Die Blutungsneigung ist mäßig. Der Gingivalsaum im Unterkiefer zeigt eine leichte Rötung, läßt sich weiterhin abheben. Die Taschen enthalten Exsudat. Die Oberkieferschleimhaut zeigt ein normales Bild.

Lockerungsgrad: I II II I

PMA-Index:

	A	0	0	0	0	0	0	0	0	0	0	0	0	0	0	
OK	M	0	0	0	0	1	1	1	1	2	1	0	0	0	0	
	P	1	1	1	1	1	1	1	2	2	1	1	0	1	0	
		8	7	6	5	4	3	2	1	1	2	3	4	5	6	7	8
	P	0		0	0	2	2	2	2	2	1	1	1	0	0	0
UK	M	0		0	0	1	1	2	2	2	1	0	0	0	0	0
	A	0		0	0	0	0	0	0	0	0	0	0	0	0	0

Histologischer Befund: Auffällig ist die verstärkte Vascularisation, sonst zeigt sich keine Änderung zum Anfangsbild.

Fall 6 A.I. Arbeiterin, 49 Jahre

Patientin bemerkt seit langer Zeit auftretende Blutungen am Zahnfleisch des Unterkiefers.

Anfangsbefund vom 23.9.64: Totale Oberkieferprothese. Stark mit Füllungen versehenes Réstgebiß im Unterkiefer. Die Gingiva der unteren Front ist bläulich verfärbt, das Zahnfleisch abhebbar. Papillenschwund. Auf Druck besteht Zahnfleischbluten und Sekretion aus den Interdentalräumen. Reichlicher Zahnsteinansatz.

Lockerungsgrad: 0 I I 0

PMA-Index:

		A														
OK		M							entfällt							
		P														
			8	7	6	5	4	3	2	1	1	2	3	4	5	6	7	8
		P				1	1	2	3	4	3	1	0					
UK		M				1	0	1	1	2	2	1	0					
		A				0	0	0	0	0	0	0	0					

Diagnose: Parodontopathia inflammata profunda

Histologischer Befund: Cuticula ist teilweise abgelöst. Es zeigen sich aufgelagerte hämorrhagische Exsudate. Die Epithelzone ist verkleinert. Subepithelial erscheinen diffuse rundzellige Infiltrate neben großem Gefäßreichtum.

Endbefund vom 21.1o.64: Der Gingivalsaum ist noch livid verfärbt. Exsudation aus den Zahnfleischtaschen besteht weiterhin. Die Blutungsbereitschaft ist kaum zurückgegangen.

Lockerungsgrad: 0 I I 0

PMA-Index:

		A														
OK		M							entfällt							
		P														
			8	7	6	5	4	3	2	1	1	2	3	4	5	6	7	8
		P				0	1	1	2	2	2	1	0					
UK		M				0	0	1	1	1	1	0	0					
		A				0	0	0	0	0	0	0	0					

Histologischer Befund: Die Cuticula ist aufgelockert. Das Epithel erscheint verbreitert, es enthält blasig entartete Zellen. Prallgefüllte Gefäße befinden sich neben diffusen Rundzelleninfiltrationen in der Tunica propria.

Fall 7 M.Th. Arbeiterin, 42 Jahre

Patientin leidet schon seit langer Zeit unter spontan auftretenden Zahnfleischblutungen.

Anfangsbefund vom 23.9.64: Normal gepflegtes Gebiß mit zahlreichen Zahnfüllungen versehen, unterer frontaler Engstand. Mäßig Zahnsteinansatz. Im Seitenzahnbereich Taschenbildung mit Exsudation. Die Papillen an der unteren Front sind ödematös aufgeschwemmt und leicht abzulösen. Schmerzen und Blutungen werden durch Druck auf die Gingiva ausgelöst. Es besteht Foetor ex ore.

Lockerungsgrad: 0 I I I

PMA-Index:

	A		0	0	0	0	0	0	0	0	0		0	0	0	0
OK	M		2	1	1	0	0	0	0	0	0		1	1	2	2
	P		2	2	1	1	0	1	0	0	2		2	2	2	2
		8	7	6	5	4	3	2	1	1	2	3	4	5	6	7	8
	P	2			1	1	2	1	1	3	3	1	0	0	0	
UK	M	1			0	0	2	1	1	1	1	1	0	0	0	
	A	0			0	0	0	0	0	0	0	0	0	0	0	

Diagnose: Parodontopathia inflammata superficialis

Histologischer Befund: Stark verbreitertes Saumepithel. Wenig rundzellige Infiltrate. Reichlich Gefäße.

Endbefund vom 2o.1o.64: Die Gingiva erscheint bis auf Rötungen und leichte Verdickungen bei $\frac{23}{123}$ normal durchblutet. Im Seitenzahngebiet besteht weiterhin starke Taschensekretion. Foetor ex ore.

Lockerungsgrad: 0 I I I

PMA-Index:

	A		0	0	0	0	0	0	0	0	0		0	0	0	0
OK	M		0	0	0	0	0	0	0	0	0		0	0	0	0
	P		1	1	0	0	1	0	2	0	0		1	2	0	0
		8	7	6	5	4	3	2	1	1	2	3	4	5	6	7	8
	P	0			0	0	2	1	0	1	1	1	1	1	0	
UK	M	0			0	0	0	0	0	1	1	1	0	0	0	
	A	0			0	0	0	0	0	0	0	0	0	0	0	

Histologischer Befund: Die Tunica propria enthält reichlich gefüllte Gefäße. Das subepitheliale Gewebe ist zellarm.

Fall 8 M.Z. Angestellte, 28 Jahre

Seit zwei Jahren bestehendes Zahnfleischbluten beim Essen und beim Zähneputzen. Oft werden Spontanblutungen bemerkt.

Anfangsbefund vom 29.9.64: Mit vielen Füllungen versehenes Gebiß. An der unteren Front reichlich Zahnsteinansammlungen und Belagbildung. Im Seitenzahnbereich Taschenbildung und Sekretion. Die Gingiva, besonders an der unteren Front, ist entzündlich verändert. Die Papillen sind abhebbar und schwammig aufgetrieben. Sie zeigen eine livide Farbe.

Lockerungsgrad: I II I I

PMA-Index:

	A	0	0	0	0	0	0	0	0	0	0	0	0	0	0	0
OK	M	0	0	0	0	0	1	1	1	1	1	1	0	0	0	0
	P	1	0	1	1	2	2	2	2	2	1	3	1	1	0	0
		8	7	6	5	4	3	2	1	1	2	3	4	5	6	7	8
	P	1	1	2	2	3	4	3	3	4	3	2	1	1	1	1
UK	M	0	0	0	1	2	3	3	3	3	2	2	1	0	0	0
	A	0	0	0	0	0	0	1	1	1	1	0	0	0	0	0

Diagnose: Parodontopathia inflammata superficialis

Histologischer Befund: Stark aufgetriebenes und verbreitertes Epithel. Zahlreiche blasige Zellen. Diffuse rundzellige Durchsetzung im subepithelialen Gebiet.

Endbefund vom 26.1o.64: Der Gingivalsaum im Unterkiefer ist gerötet, die Papillen livid verfärbt und abhebbar. Leichte Belagbildung. Taschenexsudation im Seitenzahnbereich. Mäßige Blutungsbereitschaft der Gingiva.

Lockerungsgrad: I II I I

PMA-Index:

	A	0	0	0	0	0	0	0	0	0	0	0	0	0	0	0
OK	M	0	0	0	0	0	1	0	0	1	1	0	0	0	0	0
	P	1	0	0	0	1	2	1	1	2	0	0	0	1	0	0
		8	7	6	5	4	3	2	1	1	2	3	4	5	6	7	8
	P	1	o	o	1	2	2	3	3	2	3	1	0	0	1	0
UK	M	0	0	0	0	2	2	2	3	2	2	1	0	0	0	0
	A	0	0	0	0	0	0	0	1	1	0	0	0	0	0	0

Histologischer Befund: Der Epithelsaum erscheint normal, blasig entartete Zellen sind nicht zu finden. Subepithelial weiterhin starke zelluläre Infiltration und Gefäßreichtum.

Fall 9 G.D. Putzfrau, 23 Jahre

Seit einem halben Jahr klagt die Patientin über Zahnfleischbluten beim Essen und beim Zähneputzen. Oft kommen dortselbst Schwellungen und Entzündungen hinzu.

Anfangsbefund vom 29.9.64: Gebiß mit vielen Zahnfüllungen versehen. Im Seitenzahngebiet Taschenbildung von ca. 5 mm Tiefe. Die Gingiva im Frontzahnbereich ist ödematös gequollen. Die Papillen und der Gingivalsaum sind bläulich verfärbt. Die Gingiva läßt sich teilweise von der Unterlage lösen. Es besteht eine große Blutungsbereitschaft. Wenig Zahnpflege.

Lockerungsgrad: 0 I I I

PMA-Index:

	A	0	0		0	0	0	1	0	1	0	0	0	0	0	
OK	M	1	0		0	1	2	2	3	3	2	1	0	1	0	
	P	0	0		1	2	3	3	3	3	3	2	2	1	0	
		8	7	6	5	4	3	2	1	1	2	3	4	5	6	7 8
	P	0	1	2	1	4	2	3	3	3	2	2	1	0		
UK	M	0	0	0	0	1	2	2	2	3	2	1	1	0		
	A	0	0	0	0	0	0	0	1	1	1	0	0	0		

Diagnose: Parodontopathia inflammata superficialis

Histologischer Befund: Das äußere Saumepithel ist aufgelokkert. Es enthält blasig entartete Zellen. Die Tunica propria ist reichlich zellulär infiltriert, so daß einige bindegewebige Inseln auffallen.

Endbefund vom 28.1o.64: Die Gingiva zeigt noch eine leichte rötliche Farbe. Die Papillen bei $\frac{2}{3}\,/\,\frac{2}{3}$ sind livid verfärbt. Sie sind ödematös entartet und lassen sich weiterhin leicht abheben. Entzündliches Sekret in den Zahnfleischtaschen. Es besteht kein Druckschmerz mehr, jedoch hat die Blutungsneigung nur wenig nachgelassen.

Lockerungsgrad: 0 I I I

PMA-Index:

	A	0	0		0	0	0	0	0	0	0	0	0	0	0	
OK	M	0	0		0	0	1	1	2	2	0	0	0	0	0	
	P	0	0		0	1	2	2	3	3	1	0	0	1	0	
		8	7	6	5	4	3	2	1	1	2	3	4	5	6	7 8
	P	0	0	0	0	1	2	2	2	2	1	0	1	0		
UK	M	0	0	0	0	0	0	1	2	2	2	1	0	0		
	A	0	0	0	0	0	0	0	0	0	0	0	0	0		

Histologischer Befund: Die Epithelzellen erscheinen noch blasiger und verbreiterter als im Anfangsbild. Das subepitheliale Gebiet ist stark mit Rundzellen angereichert.

IV. STATISTISCHE AUSWERTUNG DES PMA-INDEX MIT DEM RANG-TEST NACH WILCOXON

1. Beschreibung der Versuchsgruppen

Das Patientengut entstammte sämtlich der Zahnklinik der Allgemeinen Ortskrankenkasse der Stadt Mainz. Zum großen Teil wurden die Patienten, die zu normaler Zahnbehandlung erschienen waren, auf eine notwendige Zahnfleischbehandlung hingewiesen. Nur ein kleiner Teil erschien primär wegen Beschwerden am Zahnfleisch. Dadurch ist zu erklären, daß von insgesamt 46 begonnenen Fällen nur 34 zum Abschluß gebracht werden konnten. Alle Untersuchungen, die Anfangsuntersuchung, die Abschlußuntersuchung als auch die zwischenzeitlichen Kontrolluntersuchungen sind von mir durchgeführt worden, so daß die Einheitlichkeit der Beobachtungen gewährleistet war. Die Patienten wurden nun in zeitlichem Nacheinander den zwei Versuchsgruppen (Selgin und Boutyvax) und der Vergleichsgruppe (Placebo) zugeteilt. Eine gleichzeitige Zuteilung zu den drei Gruppen wäre aus Gründen eventuell auftretender Unterschiede im Patientenmaterial verschiedener Zeitperioden besser gewesen. Da sich die Gesamtzeit der Untersuchungen über 13 Monate hinzog, ist ein solcher Fehler nicht sicher auszuschließen, jedoch besteht auf der anderen Seite auch kein sicherer Anhalt für das Vorhandensein eines solchen Fehlers. Die nachstehenden Tabellen 1 und 2 geben die Verteilung nach Geschlecht und Alter in den drei Versuchsreihen wieder.

Verteilung der Versuchsgruppen auf die Geschlechter

	Selgin	Boutyvax	Placebo	Summe
Frauen	8	6	7	21
Männer	4	7	2	13
Summe	12	13	9	34

Tabelle 1

Verteilung der Versuchsgruppen auf die Altersklassen

Altersstufe	Selgin	Boutyvax	Placebo
bis 19 Jahre	1	0	1
20- 29 Jahre	7	8	3
30- 39 Jahre	4	5	3
40- 49 Jahre	0	0	2
Summe	12	13	9

Tabelle 2

2. Der PMA - Index

Bei allen Probanden war zu Beginn und zum Abschluß der Behandlung der PMA-Index festgestellt worden (siehe Kasuistik). Der Index nach J.SCHOUR, M.MASSLER und B.CHOPRA, weiterentwickelt von CH.HIRT und H.R.MÜHLEMANN, drückt in genau festgelegten Werten den jeweiligen Entzündungsgrad der Gingiva aus. Dabei werden die Interdentalpapille (P), die labiale marginale Gingiva (M) und die sogenannte "attached" Gingiva propria (A) auf ihre Blutungsneigung und Entzündungserscheinungen hin untersucht. Die Einteilung erfolgt in die Entzündungsgrade 0 - IV, wie es das angeführte Schema verdeutlicht:

Entzündungsgrad 0 = normale, entzündungsfreie Gingiva

Entzündungsgrad I = normalfarbige Gingiva, bei leichter Sondierung mit der stumpfen Sonde treten jedoch Blutungen auf.

Entzündungsgrad II = die Gingiva ist gerötet, bzw. livid verfärbt, jedoch ohne ödematöse Veränderungen des Gewebes.

Entzündungsgrad III= die Gingiva ist entzündlich verändert mit sichtbaren ödematösen Veränderungen.

Entzündungsgrad IV = die Gingiva weist neben obigen Erscheinungen zusätzlich Ulcerationen bzw. Nekrosen auf.

Da der PMA-Index bei allen Versuchspersonen und Gruppen zum Ende der Behandlung kleiner war als zu Beginn, die Unterschiede also sichtbar sind (siehe Kasuistik), kann hier auf eine Signifikanzprüfung innerhalb der einzelnen Gruppen zum Nachweis einer Wirkung verzichtet werden. Interessant ist hier in erster Linie der Vergleich zwischen Versuchspasten und Leerpräparat sowie zwischen den Versuchspasten selbst. Die Summen der Entzündungsgrade der P-M-A vor der Behandlung wurden als P(a), M(a) und A(a) bezeichnet, die Summen der Entzündungsgrade nach Abschluß der Behandlung als P(b), M(b) und A(b).
Der Quotient aus $\frac{a-b}{a}$ als Kriterium für die anzustellenden Vergleiche wurde für jede Versuchsperson getrennt nach Ober- und Unterkiefer und PMA errechnet und tabellarisch festgehalten. Die Tabellen 3 - 8 der Versuchsgruppen und der Vergleichsgruppe geben die Summen der Entzündungsgrade und die Quotienten des PMA-Index getrennt nach Ober- und Unterkiefer wieder.

Summe der PMA-Indices zu Beginn (a) und zum Abschluß (b) der Behandlung mit der Versuchspaste Selgin im Oberkiefer

Fall Nr.	Papillenregion			Marginale Region			attached Gingiva*		
	P(a)	P(b)	$\frac{a-b}{a}$	M(a)	M(b)	$\frac{a-b}{a}$	A(a)	A(b)	$\frac{a-b}{a}$
1	13	0	1,00	9	0	1,00	0	0	-
2	11	3	0,77	8	2	0,75	2	0	1
3	20	13	0,35	13	3	0,77	4	0	1
4	17	5	0,71	12	1	0,92	10	0	1
5	13	3	0,77	10	2	0,80	10	0	1
6**	-	-	-	-	-	-	-	-	-
7	22	3	0,86	10	0	1,00	0	0	-
8	10	0	1,00	0	0	-	0	0	-
9	21	8	0,62	9	0	1,00	0	0	-
10	18	7	0,61	9	4	0,56	11	0	1
11	7	3	0,57	0	0	-	0	0	-
12	11	3	0,73	6	2	0,67	3	0	1

Tabelle 3

Summe der PMA-Indices zu Beginn (a) und zum Abschluß (b) der Behandlung mit der Versuchspaste Selgin im Unterkiefer

Fall Nr.	Papillenregion			Marginale Region			attached Gingiva		
	P(a)	P(b)	$\frac{a-b}{a}$	M(a)	M(b)	$\frac{a-b}{a}$	A(a)	A(b)	$\frac{a-b}{a}$
1	19	4	0,79	6	0	1,00	0	0	-
2	28	5	0,82	22	1	0,95	14	0	1
3	14	9	0,36	7	2	0,71	4	0	1
4	34	15	0,56	24	11	0,54	12	0	1
5	2	0	1,00	0	0	-	0	0	-
6	28	14	0,50	19	7	0,63	10	0	1
7	26	7	0,73	11	0	1,00	0	0	-
8	28	19	0,32	18	12	0,33	4	0	1
9	20	7	0,65	9	2	0,78	10	0	1
10	24	7	0,71	16	6	0,63	10	0	1
11	11	0	1,00	2	0	1,00	0	0	-
12	16	5	0,69	8	3	0,63	7	0	1

Tabelle 4

*)Die Auswertung der attached Gingiva-Befunde entfällt, da zu wenig meßbare Werte vorhanden sind. 0 -keine meßbaren Werte

**)Messung entfällt (zahnloser Oberkiefer)

Summe der PMA-Indices zu Beginn (a) und zum Abschluß (b) der Behandlung mit der Versuchspaste Boutyvax im Oberkiefer

Fall Nr.	Papillenregion			Marginale Region			attached Gingiva		
	P(a)	P(b)	$\frac{a-b}{a}$	M(a)	M(b)	$\frac{a-b}{a}$	A(a)	A(b)	$\frac{a-b}{a}$
1	19	5	0,74	8	1	0,88	0	0	-
2	25	5	0,80	16	2	0,88	0	0	-
3	23	6	0,74	3	0	1,00	0	0	-
4	13	1	0,92	3	0	1,00	0	0	-
5	30	15	0,50	17	4	0,76	8	1	0,88
6	34	17	0,50	13	1	0,92	0	0	-
7	21	13	0,38	8	3	0,63	0	0	-
8	16	6	0,63	6	0	1,00	0	0	-
9	15	5	0,67	8	0	1,00	1	0	1,00
10	22	12	0,45	11	4	0,64	1	0	1,00
11	25	12	0,52	12	6	0,50	0	0	-
12	12	8	0,33	3	0	1,00	0	0	-
13	14	4	0,71	9	0	1,00	0	0	-

Tabelle 5

Summe der PMA-Indices zu Beginn (a) und zum Abschluß (b) der Behandlung mit der Versuchspaste Boutyvax im Unterkiefer

Fall Nr.	Papillenregion			Marginale Region			attached Gingiva		
	P(a)	P(b)	$\frac{a-b}{a}$	M(a)	M(b)	$\frac{a-b}{a}$	A(a)	A(b)	$\frac{a-b}{a}$
1	41	6	0,85	16	1	0,93	7	0	1,00
2	27	10	0,63	16	4	0,75	14	0	1,00
3	31	9	0,71	17	3	0,82	8	0	1,00
4	9	0	1,00	5	0	1,00	1	0	1,00
5	30	10	0,67	23	7	0,70	18	1	0,94
6	27	18	0,37	9	7	0,22	1	0	1,00
7	17	6	0,65	7	3	0,57	0	0	-
8	21	5	0,76	10	3	0,70	3	0	1,00
9	24	7	0,71	15	3	0,80	10	0	1,00
10	22	9	0,59	11	3	0,73	3	0	1,00
11	26	15	0,42	19	9	0,53	6	0	1,00
12	17	7	0,59	6	0	1,00	0	0	-
13	32	7	0,78	21	1	0,95	9	0	1,00

Tabelle 6

Summe der PMA-Indices zu Beginn (a) und zum Abschluß (b) der Behandlung mit der Vergleichspaste Placebo im Oberkiefer

Fall Nr.	Papillenregion			Marginale Region			attached Gingiva		
	P(a)	P(b)	$\frac{a-b}{a}$	M(a)	M(b)	$\frac{a-b}{a}$	A(a)	A(b)	$\frac{a-b}{a}$
1	22	9	0,59	15	3	0,80	4	0	1,00
2	23	14	0,39	10	5	0,50	3	0	1,00
3	28	19	0,32	27	14	0,48	18	4	0,78
4	7	4	0,43	1	0	1,00	0	0	-
5	19	14	0,26	11	7	0,36	0	0	-
6	-	-	-	-	-	-	-	-	-
7	17	8	0,53	10	0	1,00	0	0	-
8	19	9	0,53	6	3	0,50	0	0	-
9	23	13	0,43	16	6	0,63	2	0	1,00

Tabelle 7

Summe der PMA-Indices zu Beginn (a) und zum Abschluß (b) der Behandlung mit der Vergleichspaste Placebo im Unterkiefer

Fall Nr.	Papillenregion			Marginale Region			attached Gingiva		
	P(a)	P(b)	$\frac{a-b}{a}$	M(a)	M(b)	$\frac{a-b}{a}$	A(a)	A(b)	$\frac{a-b}{a}$
1	30	9	0,70	22	9	0,59	12	2	0,83
2	32	20	0,38	21	15	0,23	6	3	0,50
3	20	15	0,25	20	13	0,35	12	5	0,58
4	24	18	0,25	9	6	0,33	2	1	0,50
5	25	13	0,48	14	9	0,34	3	0	1,00
6	15	9	0,40	8	4	0,50	0	0	-
7	15	8	0,47	8	3	0,63	0	0	-
8	32	19	0,41	20	14	0,30	4	2	0,50
9	24	11	0,54	14	8	0,43	3	0	1,00

Tabelle 8

3. Der Rangtest nach Wilcoxon

Für den Vergleich zwischen den verschiedenen Behandlungsgruppen diente der Rangtest nach WILCOXON. Den jeweils auf Signifikanz zu prüfenden Gruppen wurden Rangnummern in folgender Weise zugeteilt; der kleinste $\frac{a-b}{a}$ Wert erhielt die Rangnummer 1, der zweitkleinste die Rangnummer 2 usw., während der größte $\frac{a-b}{a}$ Wert dementsprechend die größte und letzte Rangnummer bekam. Die Nummern wurden an beide Vergleichsgruppen vergeben, d.h. es wurde durchnumeriert, unabhängig davon, ob sich der betreffende Quotient in der einen oder anderen Gruppe befand. Trat der Fall ein, daß mehrere Quotienten $\frac{a-b}{a}$ den selben Zahlenwert hatten, so wurde der Mittelwert ihrer Rangnummern gebildet und ihnen zugeteilt. Aus der kleineren Versuchsgruppe wurde nun die Summe der Rangzahlen festgestellt.
(Siehe Anhang Tabellen 10 - 21)
Die Prüfung auf statistische Signifikanz ist, wie folgt, zu erklären: Nimmt man als Beispiel den Vergleich zwischen einer Gruppe von 13 und 9 Fällen, so ergibt das 22 Rangnummern. Aus dieser Reihe von 22 Rangnummern werden zufällig sehr oft 9 Rangnummern entnommen (9 = Zahl der Fälle der kleineren Gruppe) und deren Summen gebildet. Kombinatorisch treten nun einige Rangsummen oft, einige selten und wieder einige sehr selten auf. Gehört die vorliegende Rangsumme zu den selten auftretenden Summen, so ist die Hypothese zufälliger Entnahme (0-Hypothese) abzulehnen. "Selten" bedeutet das Auftreten in 1% derartiger Entnahmeversuche. Die Irrtumswahrscheinlichkeit beträgt also 1%, d.h. in 1% wird die 0-Hypothese verworfen, obwohl sie zutrifft. Als "signifikant" ist demnach ein Prüfergebnis zu bezeichnen, wenn die Irrtumswahrscheinlichkeit kleiner ist als 1% ($P \leq 1\%$). Als "auffällig" bezeichnen wir ein Ergebnis, wenn die Irrtumswahrscheinlichkeit größer als 1% ist, jedoch höchstens 5% beträgt ($1\% < P \leq 5\%$). Resultate mit einer Irrtumswahrscheinlichkeit über 5% sehen wir als "nicht gesichert" (nicht signifikant) an ($5\% < P$).

Mit den Rangsummen der jeweils kleineren Gruppe wurde in die Tabellen für die Vertrauensgrenzen der Rangsummen im Wilcoxon-Test eingegangen (Documenta Geigy 1960, S.127). Tabelle 9 gibt die Prüfergebnisse wieder. Auf einen Rangtest mit der dritten Region des PMA-Index (attached Gingiva(A)) mußte verzichtet werden, da hier die Anzahl der Fälle hinsichtlich ihrer entzündlichen Erscheinungen nicht ausreichte, um einen Test vornehmen zu können.

Zusammenfassung der Ergebnisse der Signifikanzprüfung mit dem Wilcoxontest *

DIFFERENZ ZWISCHEN			STATISTISCHE SICHERUNG nicht signifikant ($P > 5\%$) : - statistisch auffällig ($1\% < P \leq 5\%$) : + statistisch gesichert ($P < 1\%$) : ++
SELGIN und PLACEBO	OK	Pap.Reg.	+ +
		Marg.Reg.	-
	UK	Pap.Reg.	+
		Marg.Reg.	+ +
BOUTYVAX und PLACEBO	OK	Pap.Reg.	+
		Marg.Reg.	-
	UK	Pap.Reg.	+ +
		Marg.Reg.	+ +
SELGIN und BOUTYVAX	OK	Pap.Reg.	-
		Marg.Reg.	-
	UK	Pap-Reg.	-
		Marg.Reg.	-

Tabelle 9

* Berechnungen im Anhang, Tabellen 10 - 21

4. Diskussion der statistischen Ergebnisse

Wie aus Tabelle 9 hervorgeht, sind die Differenzen zwischen Versuchspasten und Kontrollpaste sowohl im Unterkiefer als auch im Oberkiefer statistisch auffällig oder gesichert mit Ausnahme der marginalen Region des Oberkiefers. Dies ist sicherlich auf den geringen Ausgangsbefund der betreffenden Gingivaregion zurückzuführen. Die Interpretation dieser statistisch gesicherten Ergebnisse ist insofern schwierig, als von 46 in die Beobachtung aufgenommenen Fällen nur 34 bis zum Ende der Behandlung verfolgt werden konnten. Es besteht die Möglichkeit, daß die Befunde der 12 fehlenden Fälle die statistischen Resultate wesentlich verändern könnten. Allerdings stehen die statistisch gesicherten Ergebnisse dieser Studie im Einklang mit den vergleichbaren Resultaten anderer Autoren (u.a. BOSSARD,F.J., BÜCHEL,B., KLUCZKA,J., JONATO,I., NOEL,H., MÜLLER,E., MÜLLER,O., RIETHE,P., SÜNDER,J.) und der allgemeinen klinischen Erfahrung.
Zwischen den Versuchspasten konnten keine statistisch gesicherten oder statistisch auffälligen Unterschiede nachgewiesen werden. Dieses Ergebnis widerspricht nicht dem klinischen Eindruck.

Für die Beratung und Unterstützung bei der Durchführung des statistischen Teils dieser Arbeit bin ich dem Institut für Medizinische Statistik und Dokumentation in Mainz und seinem Leiter, Herrn Professor Koller, sehr zu Dank verpflichtet.

V. DIE KLINISCHE BLICKDIAGNOSE

Unter der klinischen Blickdiagnose hat man die Feststellung des Zahnfleischbefundes zu Beginn und zum Abschluß der Behandlung zu verstehen. Anfangs- und Endbefund wurden mittels Farbdiapositiv im Bilde festgehalten. Nachstehende Zusammenstellung gibt die Verteilung der Fälle auf die Erscheinungsformen der Parodontopathien und die klinischen Behandlungsergebnisse wieder. Die Abbildungen 1 - 20 sollen dies veranschaulichen.

Klinische Heilungsergebnisse bei der Pastenbehandlung von Parodontopathien

		Anzahl	geheilt	gebessert
SELGIN	Parodont.infl.sup.	8	5	3
	Parodont.infl.prof.	3	-	3
	Parodont.mixta	1	-	1
		12	5	7
BOUTYVAX	Parodont.infl.sup.	8	5	3
	Parodont.infl.prof.	4	3	1
	Parodont.mixta	1	-	1
		13	8	5
PLACEBO	Parodont.infl.sup.	6	1	5
	Parodont.infl.prof.	1	-	1
	Parodont.mixta	2	-	2
		9	1	8

Tabelle 22

Es fällt auf, daß alle 34 behandelten Fälle durch die Pastenbehandlung positiv beeinflußt wurden. Selbst bei Behandlung mit dem Leerpräparat sind keine negativen Fälle aufzuweisen. Das ist hier unbedingt auf die erfolgte Zahnstein- und Konkremententfernung sowie auf die durchgeführte Massage der entzündeten Gingiva zurückzuführen. Die Versuchspasten Selgin und Boutyvax zeigen weitaus bessere Ergebnisse. Hier kamen etwa die Hälfte aller Fälle zur Ausheilung. Bei Behandlung der Parodontopathia inflammata profunda durch diese Pasten zeigten sich bessere Resultate in der Versuchsreihe Boutyvax. Das läßt jedoch bei der geringen Fallzahl keinen Schluß auf einen Unterschied zum Selgin zu.

VI. HISTOLOGIE DER ENTZÜNDUNG

Die Entzündung stellt eine besondere Antwort des Organismus auf einwirkende Schädlichkeiten dar, sie ist die Summe aller sich am Gefäßbindegewebsapparat abspielenden exsudativen und proliferativen Vorgänge. Auf Grund der Verschiedenheit entzündlicher Erscheinungen und Neubildungen läßt sich zwischen akuter und chronischer Entzündung unterscheiden.
Die chronisch proliferative Entzündung zeichnet sich durch vorwiegende Gewebsneubildung im Gegensatz zur akuten aus. Diese Neubildung äußert sich durch Entstehung von Kapillarsprossen am Gefäßbindegewebsapparat und durch Vermehrung der Bindegewebszellen (Histiozyten). Ein weiteres Zeichen für die chronisch proliferative Entzündung sind kleinzellige perivasculäre Infiltrate, bestehend aus Lymphozyten und Plasmazellen. Das an freien Oberflächen (Haut und Schleimhaut) neugebildete Gewebe (Granulationsgewebe) weist besonders zahlreich frisch entstandene Gefäße auf. Ebenso finden sich hier Lymphozyten und oberflächlicher auch Leukozyten. Ein ausgeheilter chronischer Vorgang zeigt vermehrtes Bindegewebe mit wenig Gefäßen und Bindegewebszellen (Narbengewebe). Die akute Entzündung ist äußerlich durch ihre vier Cardinalsymptome " Rubor, Tumor, Calor und Dolor " (Celsus) und nach Galen durch die " Functio laesa " gekennzeichnet. Bei der akuten Entzündung tritt zuerst eine örtliche Kreislaufstörung ein, die über die fluktionäre Hyperämie und die Praestase bis zur Stase führen kann. Aus den Gefäßen am Orte der Schädigung treten Bestandteile des Blutes in das umgebende Gewebe. Dabei werden in erster Linie Leukozyten durch die sogenannte " Leukodiapedese " zur Entzündungsquelle befördert. Später sind auch lymphozytäre Anhäufungen zu beobachten. Dieses Exsudat (Gesamtheit der aus den Gefäßen und Kapillaren austretenden Blutbestandteile) ist verschieden zusammengesetzt. Danach hat man zwischen einer exsudativ - serösen, - fibrinösen, eitrigen, putriden und hämorrhagischen akuten Entzündung zu unterscheiden. Ebenso wie bei der chronischen Entzündung sind auch hier die Bindegewebszellen vermehrt. Das Gewebe

wird sehr zellreich, es ist übersät mit zelligen Infiltraten. Eine ausheilende akute Entzündung zeigt ebenfalls Lymphozytenansammlungen um kleinere Gefäße und die Bildung von Narbengewebe. Daraus geht hervor, daß besonders an der Gingiva histologisch kaum zwischen einer akuten und chronischen Entzündung zu differenzieren ist, weist ja schon die " klinisch normale " Gingiva Rundzelleninfiltrationen auf.

1. Ergebnisse und Diskussion der histologischen Untersuchungen

Die histologische Befunderhebung ergab zum großen Teil das folgende Bild: Neben Destruktionserscheinungen an der Cuticula und am Epithel der Gingiva zeigten sich in der Tunica propria rundzellige Infiltrate, Gefäßneubildungen und oft vermehrt Bindegewebszellen. Auch die abschließende histologische Untersuchung ergab selten ein anderes Bild, von Besserungen der entzündlichen Erscheinungen am äußeren Saumepithel abgesehen.

Durch die Anfertigung und Befundung histologischer Stufenschnitte kann also mit einiger Sicherheit festgestellt werden, daß eine deutliche Tiefenwirkung der untersuchten Präparate nicht zu erkennen ist (siehe Abbildung H 1 - H 10). Dies Ergebnis steht leicht im Gegensatz zu den Berichten anderer Autoren. Ob das an der hier angewandten Behandlungsmethode oder der zeitlichen Dauer der Behandlung liegt, ist nicht genau zu sagen. Da jedoch die klinischen Ergebnisse positiver Art sind, kann man annehmen, daß eine längere Behandlungsdauer auch bessere histologische Resultate gezeitigt hätte.

VII. ZUSAMMENFASSUNG

An 34 Probanden wurden die Zahnpasta SELGIN (Geigy) und das Pastenpräparat BOUTYVAX auf ihre therapeutische Wirkung bei entzündlichen Veränderungen der Gingiva geprüft. Zum Vergleich dazu wurde ein Leerpräparat (Placebo) herangezogen. Neben der Auswertung der klinischen und histologischen Ergebnisse und Befunde benutzten wir den PMA-Index zur Messung des Entzündungsgrades der Gingiva. Mit Hilfe einer statistischen Testmethode konnten daraus statistisch auffallende und signifikante Differenzen zur Vergleichsgruppe herausgearbeitet werden. Die klinischen Resultate, im Farbbild festgehalten, ergaben eindeutige Heilungen bzw. Besserungen der behandelten Parodontopathien. Eine festgestellte Besserung bei Anwendung des Placebopräparates läßt sich auf die durchgeführte Zahnstein- und Konkremententfernung und auf die nicht zu unterschätzende Wirkung der Massage der Gingiva zurückführen. Die Ergebnisse der histologischen Untersuchungen konnten diese positiven Resultate nicht untermauern. Die Anfangs- und Endbefunde wichen kaum voneinander ab, so daß eine Tiefenwirkung der Pasten nicht nachzuweisen war. Ebenso ergab die Messung des Lockerungsgrades und die röntgenologische Untersuchung der vier unteren Incisivi keinen Hinweis auf eine Änderung des Zustandes durch die Pastenbehandlung.

Abschließend kann aber gesagt werden, daß Selgin und Boutyvax gute klinische Heilungsergebnisse gezeigt haben und somit als therapeutische Mittel bei der Behandlung von Gingivitiden nicht außer Acht gelassen werden sollten.

VIII. LITERATURVERZEICHNIS

1. Bargmann, W. — Histologie und Mikroskopische Anatomie des Menschen Georg Thieme Verlag Stuttgart 1956

2. Bossard, F.J. — Mundhygiene und Kochsalz Schw.Msch.f.Zhlkde.57(1947)711-724

3. " — Mundpflegemittel und Kariesresistenz Schw.Msch.f.Zhlkde.59(1949)405-411

4. " — Zur Frage der Zahnpflegemittel Schw.Msch.f.Zhlkde.59(1949)731-733

5. " — La gingivite et son traitment par la pâte du sel Therapeut.Umsch.5(1949)185

6. " — Salzprophylaxe und Salztherapie Dtsch.zahnärztl.Zsch.7(1952) 1325-1332

7. " — Reaktivation der Gingiva durch Kochsalz Zahnärztl.Rdsch.67(1958)8-10

8. Briem, W. — Blend-a-med Zahnpasta als Therapeutikum für Gingivitis chronica Med.Diss.Mainz 1951

9. Büchel, B. — Beitrag zur Gingivitisbehandlung mit den Salzpasten Selgin und Worcester Med.Diss.Mainz 1953

10. Ciecinra, L. und Janczuk, Z. — Histochemische Untersuchungen des Zahnfleischepithels bei den entzündlichen Formen der Parodontopathien Dtsch.zahnärztl.Zsch.19(1964)214-223

11. Documenta Geigy — 6.Auflage 1960

12. Fasske, E. und Morgenroth, K. — Vergleichende stomatoskopische und histochemische Untersuchungen am Zahnfleischrand des Menschen Das Dtsch.Zahnärztebl.16(1962)333

13. Focke — Marginales Paradentium und häusliche Selbstpflege Zahnärztl.Welt 6(1951)106-109

14. Franke, J. — Über die Struktur und Funktion der Endstrombahn bei parodontalen Erkrankungen Dtsch.zahnärztl.Zsch.19(1964) 177-192

15. Fuchs, E. — Zahnbetterkrankungen und Zahnpflegemittel Zahnärztl.Welt/Ref.60(1959)260-268

16. Gerke,J., Klemt,W. — Die Bedeutung des mechanischen Reinigungseffektes für die orale Hygiene Dtsch.zahnärztl.Zsch.7(1952)807-814

17. Hamperl, H. — Lehrbuch der allgemeinen Pathologie und der pathologischen Anatomie Springer-Verlag 1957

18. Held, A.-J. — De la Gingivite à la Paradentite Schw.Msch.f.Zhlkde.

19. Hirt, Ch., Mühlemann, H.R. — Objektive Erfassung der gingivotherapeutischen Wirkung einer Zahnpasta Parodontologie Vol.10 Mars 1950

20. Hofer-Reichenbach-Spreter v.Kreudenstein-Wannenmacher — Lehrbuch der Klinischen Zahnheilkunde Johann Ambrosius Barth Verlag Leipzig Bd.2,1963

21. Johannessohn, A. — Mundhygiene und Salzprophylaxe Med.Diss.Mainz 1958

22. Jonato, I. — Stomatologica Nr.4, Oktober-Dezember 1959

23. Kaufmann, J. — Retentionsstellen und ihre Bedeutung für Zahnkaries und entzündliche Schleimhautprozesse der Mundhöhle Zahnärztl.Welt/Ref.57(1956)150-154

24. Kluczka, J. — Exogene und endogene Faktoren bei der Ätiologie der Paradentose Zahnärztl.Welt 6(1951)104-105 und 126-129

25. " — Die Prophylaxe der Parodontopathien Das Dtsch.Zahnärztebl.7(1954) 915-923

26. " — Gedanken zur Lokalbehandlung der Parodontopathien Zahnärztl.Welt 10(1955)511-518

27. " — Le Sel Dans Le Traitement Des Affections Parodontaires Inflammatoires Revue française D'Odonto-Stomatologie 10(1963)218-226

28. " — Parodontopathien bei Jugendlichen Zahnärztl.Welt/Ref.64(1963)34-41

29. Kluczka, J. und Lammers, Th. — Zur Therapie entzündlicher Prozesse der Mundhöhle Dtsch.zahnärztl.Zsch.7(1952) 1229-1234

30. Kluczka, J. und Rozeik, F. — Über den Einfluß von Leberschädigungen auf das marginale Parodontium Dtsch.zahnärztl.Zsch.19(1964)759-760

31. Kuck, M. — Gedanken über das funktionelle Moment im Kauorgan bei der Paradentose Zahnärztl.Welt 6(1951)100-103

32. Lyons, H. — Fiction and facts in periodontology J.A.D.A.Vol.39,5 Nov.49 aus zahnärztl.Welt 6(1951)111.Ref.Dertzbach,K.

33. Massler,M., Schour, J., Chopra, B. — Occurence of Gingivitis in Laburbau Chicago School Children J.Periodont 21(1950)136

34. Mathis, H., Winkler, W. — Zahnheilkunde und innere Medizin Johann Ambrosius Barth Verlag Leipzig 1956

35. Meyer, W. — Die Zahn-, Mund- und Kieferheilkunde Urban und Schwarzenberg München/Berlin 1958,Bd.I 612-647

36. Mothes,H. — Ephynal und seine Anwendung bei Paradentopathien Med.Diss.Mainz 1950

37. Müller, O. — Pathohistologie der Zähne Benno Schwabe & Co. Verlag Basel 1948

38. " — Über Gingivitis und Veränderung im interdentalen Knochen Schw.Msch.f.Zhlkde.57(1947)583-586

39. " — Über Gingivitis und ihre Behandlung durch die Salzpaste Therapeut.Umsch.1949

40. Mutschelknauß, R. — Die konservative Therapie der Parodontopathien unter Berücksichtigung ätiologischer und pathogenetischer Faktoren Das Dtsch.Zahnärztebl.18(1964) 441-450

41. Noel, H. — Untersuchungen mit modernen Mundpflegemitteln Med.Diss.Mainz

42. Ott, A. — Zur Ätiologie und Therapie der entzündlichen Erkrankungen der Mundschleimhaut Schw.Msch.f.Zhlkde.57(1947)644-649

43. Pflanzagl, J. — Allgemeine Methodenlehre der Statistik Sammlung Göschen Bd.747/747 a Walter De Gruyter und Co. Berlin 1962

44. Port-Euler — Lehrbuch der Zahnheilkunde Verlag J.F.Bergmann München 1951 6.Auflage

45. Rateitschak, K. — Konservative Behandlung parodontaler Taschen Dtsch.zahnärztl.Zsch.13(1958)671-680

46. Riethe, P. — Methoden der mechanischen Zahnreinigung und Zahnfleischmassage Zahnärztl.Welt/Ref.63(1962)530

47. Rozeik, F., Kluczka, J., Herrmann, M. — Über endogene Faktoren der Parodontopathien
Dtsch.zahnärztl.Zsch.19(1964)407-414

48. Schmidt, B. — Kann durch biologische Wirkstoffe eine Umstimmung pathologischer Erscheinungen der Mundhöhle erzielt werden?
Zahnärztl.Welt/Ref.60(1959)178-180

49. Schumacher,S.v. — Grundriß der Histologie des Menschen
Springer Verlag,Wien 1943,6.Auflage

50. Sünder, J. — Untersuchungen über die therapeutische Wirkung zweier Zahnpasten auf die entzündlichen Veränderungen der Gingiva
Med.Diss.Mainz 1962

51. Vaasen, D. — Die Behandlung des entzündeten Parodontiums durch lokale Applikation der Vitamine A und D
Zahnärztl.Welt/Ref.1956

52. Wannenmacher, E. — Die künstliche Reinigung und mechanische Beeinflussung des Kauorgans
Das Dtsch.Zahnärztebl.10(1956)78-82

53. " — Frühdiagnose, Frühbehandlung und prognostische Beurteilung der marginalen Parodontopathien
Dtsch.zahnärztl.Zsch.14(1959)205-217

54. " — Akute und chronische Zahnfleischerkrankungen und ihre Therapie
Das Dtsch.Zahnärztebl.16(1962)H.12

55. " — Studien über die Einwirkung von Zahnpflegemitteln auf die Gingiva und die Mundschleimhaut nach cytologischen Untersuchungen
Das Dtsch.Zahnärztebl.18(1964) 413-418

56. Willi, W. — Zur Frage der Zahnpflegemittel
Schw.Msch.f.Zhlkde.59(1949)415-417 und 992-995

A N H A N G

Rangzahlen der Versuchsgruppe Selgin und der Vergleichsgruppe Placebo beim Rangtest der Papillenregion des Oberkiefers *

Fall Nr.	$\frac{a-b}{a}$	Rang-Nr.	$\frac{a-b}{a}$	Rang Nr.
1	1,00	18,5	0,59	10
2	0,77	15,5	0,39	4
3	0,35	3	0,32	2
4	0,71	13	0,43	5,5
5	0,77	15,5	0,26	1
6***	-	-	-	-
7	0,86	17	0,53	7,5
8	1,00	18,5	0,53	7,5
9	0,62	12	0,43	5,5
10	0,61	11		
11	0,57	9		
12	0,73	14		

n_{1**}=8. n_2=11. Differenz signifikant. Summe:43,0

Tabelle 10

Rangzahlen der Versuchsgruppe Selgin und der Vergleichsgruppe Placebo beim Rangtest der Papillenregion des Unterkiefers

Fall Nr.	$\frac{a-b}{a}$	Rang Nr.	$\frac{a-b}{a}$	Rang Nr.
1	0,79	18	0,70	15
2	0,82	19	0,38	5
3	0,36	4	0,25	1,5
4	0,56	12	0,25	1,5
5	1,00	20,5	0,48	9
6	0,50	10	0,40	6
7	0,73	17	0,47	8
8	0,32	3	0,41	7
9	0,65	13	0,54	11
10	0,71	16		
11	1,00	20,5		
12	0,69	14		

n_1=9. n_2=12. Differenz stat.auffällig. Summe:64,0

Tabelle 11

* Die Auswertung der attached Gingiva Befunde entfällt, da zu wenig meßbare Werte vorhanden sind.

** n_1=Zahl der Fälle d.kleineren Gruppe, n_2=d.größeren Gruppe

*** entfällt, zahnloser Oberkiefer

Rangzahlen der Versuchsgruppe Selgin und der Vergleichsgruppe Placebo beim Rangtest der Marginalregion des Oberkiefers

Fall Nr.	$\frac{a-b}{a}$	Rang Nr.	$\frac{a-b}{a}$	Rang Nr.
1	1,00	15	0,80	10,5
2	0,75	8	0,50	3,5
3	0,77	9	0,48	2
4	0,92	12	1,00	15
5	0,80	10,5	0,36	1
6	-	-	-	-
7	1,00	15	1,00	15
8	-*	-	0,50	3,5
9	1,00	15	0,63	6
10	0,56	5		
11	-*	-		
12	0,67	7		

n_1=8. n_2=9. Differenz nicht gesichert.Summe:56,5

Tabelle 12

Rangzahlen der Versuchsgruppe Selgin und der Vergleichsgruppe Placebo beim Rangtest der Marginalregion des Unterkiefers

Fall Nr.	$\frac{a-b}{a}$	Rang Nr.	$\frac{a-b}{a}$	Rang Nr.
1	1,00	19	0,59	10
2	0,95	17	0,23	1
3	0,71	15	0,35	6
4	0,54	9	0,33	3,5
5	-*	-	0,34	5
6	0,63	12,5	0,50	8
7	1,00	19	0,63	12,5
8	0,33	3,5	0,30	2
9	0,78	16	0,43	7
10	0,63	12,5		
11	1,00	19		
12	0,63	12,5		

n_1=9. n_2=11. Differenz stat.gesichert. Summe:55,0

Tabelle 13

* entfällt (keine meßbaren PMA-Werte)

Rangzahlen der Versuchsgruppe Boutyvax und der Vergleichsgruppe Placebo beim Rangtest der Papillenregion des Oberkiefers

Fall Nr.	$\frac{a-b}{a}$	Rang Nr.	$\frac{a-b}{a}$	Rang Nr.
1	0,74	18,5	0,59	14
2	0,80	20	0,39	5
3	0,74	18,5	0,32	2
4	0,92	21	0,43	6,5
5	0,50	9,5	0,26	1
6	0,50	9,5	-	-
7	0,38	4	0,53	12,5
8	0,63	15	0,53	12,5
9	0,67	16	0,43	6,5
10	0,45	8		
11	0,52	11		
12	0,33	3		
13	0,71	17		

n_1=8. n_2=13. Differenz stat.auffällig. Summe:60,0

Tabelle 14

Rangzahlen der Versuchsgruppe Boutyvax und der Vergleichsgruppe Placebo beim Rangtest der Papillenregion des Unterkiefers

Fall Nr.	$\frac{a-b}{a}$	Rang Nr.	$\frac{a-b}{a}$	Rang Nr.
1	0,85	21	0,70	16
2	0,63	13	0,38	4
3	0,71	17,5	0,25	1,5
4	1,00	22	0,25	1,5
5	0,67	15	0,48	9
6	0,37	3	0,40	5
7	0,65	14	0,47	8
8	0,76	19	0,41	6
9	0,71	17,5	0,54	10
10	0,59	11,5		
11	0,42	7		
12	0,59	11,5		
13	0,78	20		

n_1=9. n_2=13. Differenz signifikant. Summe:61,0

Tabelle 15

Rangzahlen der Versuchsgruppe Boutyvax und der Vergleichsgruppe Placebo beim Rangtest der Marginalregion des Oberkiefers

Fall Nr.	$\frac{a-b}{a}$	Rang Nr.	$\frac{a-b}{a}$	Rang Nr.
1	0,88	11,5	0,80	10
2	0,88	11,5	0,50	4
3	1,00	17,5	0,48	2
4	1,00	17,5	1,00	17,5
5	0,76	9	0,36	1
6	0,92	13	-	-
7	0,63	6,5	1,00	17,5
8	1,00	17,5	0,50	4
9	1,00	17,5	0,63	6,5
10	0,64	8		
11	0,50	4		
12	1,00	17,5		
13	1,00	17,5		
n_1=8. n_2=13. Differenz nicht gesichert. Summe:62,5				

Tabelle 16

Rangzahlen der Versuchsgruppe Boutyvax und der Vergleichsgruppe Placebo beim Rangtest der Marginalregion des Unterkiefers

Fall Nr.	$\frac{a-b}{a}$	Rang Nr.	$\frac{a-b}{a}$	Rang Nr.
1	0,93	19	0,59	11
2	0,75	16	0,23	2
3	0,82	18	0,35	6
4	1,00	21,5	0,33	4
5	0,70	13,5	0,35	5
6	0,22	1	0,50	8
7	0,57	10	0,63	12
8	0,70	13,5	0,30	3
9	0,80	17	0,43	7
10	0,73	15		
11	0,53	9		
12	1,00	21,5		
13	0,95	20		
n_1=9. n_2=13. Differenz signifikant. Summe:58,0				

Tabelle 17

Rangzahlen der Versuchsgruppe Boutyvax und der Versuchsgruppe Selgin beim Rangtest der Papillenregion des Oberkiefers

Fall Nr.	$\frac{a-b}{a}$	Rang Nr.	$\frac{a-b}{a}$	Rang Nr.
1	0,74	17,5	1,00	23,5
2	0,80	20	0,77	19
3	0,74	17,5	0,35	2
4	0,92	22	0,71	14
5	0,50	5,5	0,71	14
6	0,50	5,5	-	-
7	0,38	3	0,86	21
8	0,63	11	1,00	23,5
9	0,67	12	0,62	10
10	0,45	4	0,61	9
11	0,52	7	0,57	8
12	0,33	1	0,73	16
13	0,71	14		

n_1=11. n_2=13. Differenz nicht gesichert. Summe:160,0

Tabelle 18

Rangzahlen der Versuchsgruppe Boutyvax und der Versuchsgruppe Selgin beim Rangtest der Papillenregion des Unterkiefers

Fall Nr.	$\frac{a-b}{a}$	Rang Nr.	$\frac{a-b}{a}$	Rang Nr.
1	0,85	22	0,79	20
2	0,63	9	0,82	21
3	0,71	15	0,36	2
4	1,00	24	0,56	6
5	0,67	12	1,00	24
6	0,37	3	0,50	5
7	0,65	10,5	0,73	17
8	0,76	18	0,32	1
9	0,71	15	0,65	10,5
10	0,59	7,5	0,71	15
11	0,42	4	1,00	24
12	0,59	7,5	0,69	13
13	0,78	19		

n_1=12. n_2=13. Differenz nicht gesichert. Summe:158,5

Tabelle 19

Rangzahlen der Versuchsgruppe Boutyvax und der Versuchsgruppe Selgin beim Rangtest der Marginalregion des Oberkiefers

Fall Nr.	$\frac{a-b}{a}$	Rang Nr.	$\frac{a-b}{a}$	Rang Nr.
1	0,88	10,5	1,00	18
2	0,88	10,5	0,75	6
3	1,00	18	0,77	8
4	1,00	18	0,92	12,5
5	0,76	7	0,80	9
6	0,92	12,5	-	-
7	0,63	3	1,00	18
8	1,00	18	-	-
9	1,00	18	1,00	18
10	0,64	4	0,56	2
11	0,50	1	-	-
12	1,00	18	0,67	5
13	1,00	18		

n_1=9. n_2=13. Differenz nicht gesichert. Summe:96,5

Tabelle 20

Rangzahlen der Versuchsgruppe Boutyvax und der Versuchsgruppe Selgin beim Rangtest der Marginalregion des Unterkiefers

Fall Nr.	$\frac{a-b}{a}$	Rang Nr.	$\frac{a-b}{a}$	Rang Nr.
1	0,93	17	1,00	22
2	0,75	13	0,95	18,5
3	0,82	16	0,71	11
4	1,00	22	0,54	4
5	0,70	9	-	-
6	0,22	1	0,63	7
7	0,57	5	1,00	22
8	0,70	10	0,33	2
9	0,80	15	0,78	14
10	0,73	12	0,63	7
11	0,53	3	1,00	22
12	1,00	22	0,63	7
13	0,95	18,5		

n_1=11. n_2=13. Differenz nicht gesichert.Summe:136,5

Tabelle 21

Abb.1 Selgin Fall 1 vor der Behandlung

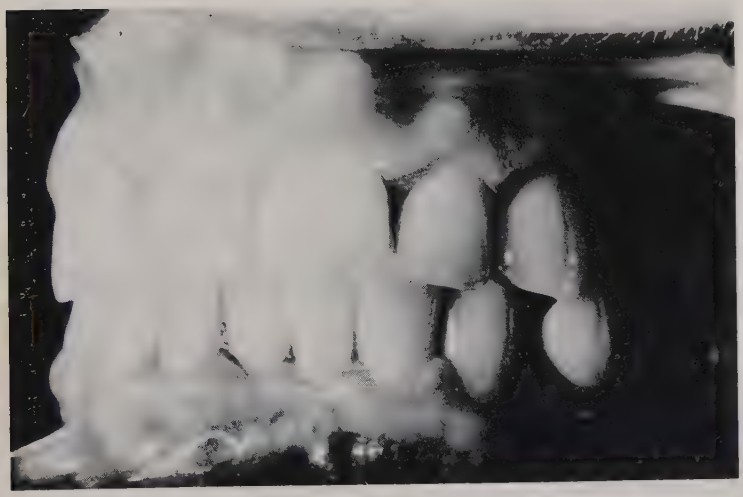

Abb.2 Selgin Fall 1 nach der Behandlung



Abb.H.1/ Histologisches Bild Selgin Fall 1 vor der Behandlung. Vergrößerung 10:1

Cuticula ist vergrößert, das Epithel zeigt blasig entartete Zellen. Die Tunica propria ist von Rundzellen durchsetzt.

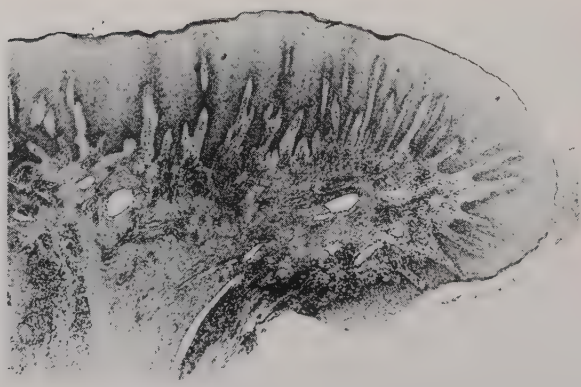

Abb.H.2/ Histologisches Bild Selgin Fall 1 nach der Behandlung. Vergrößerung 10:1

Im Epithel sind wenig aufgetriebene Zellen zu sehen. Die rundzellige Infiltration ist in den oberen Lagen der Tunica propria etwas zurückgegangen. Die Gefäße sind stark erweitert.

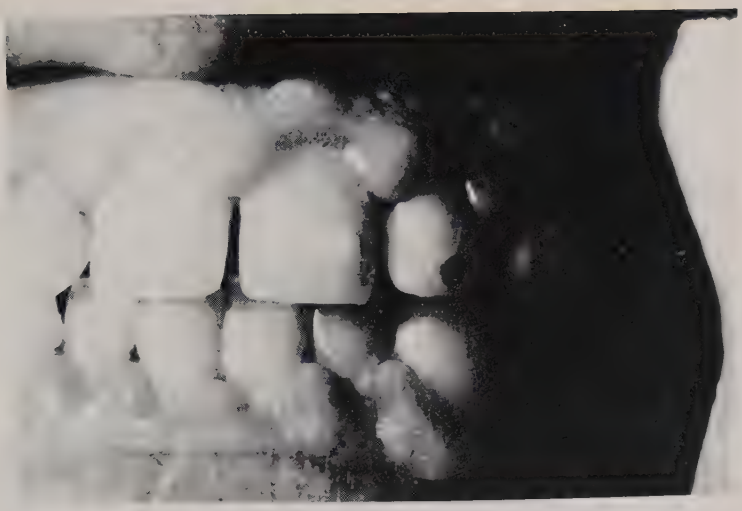

Abb.3 Selgin Fall 3 vor der Behandlung

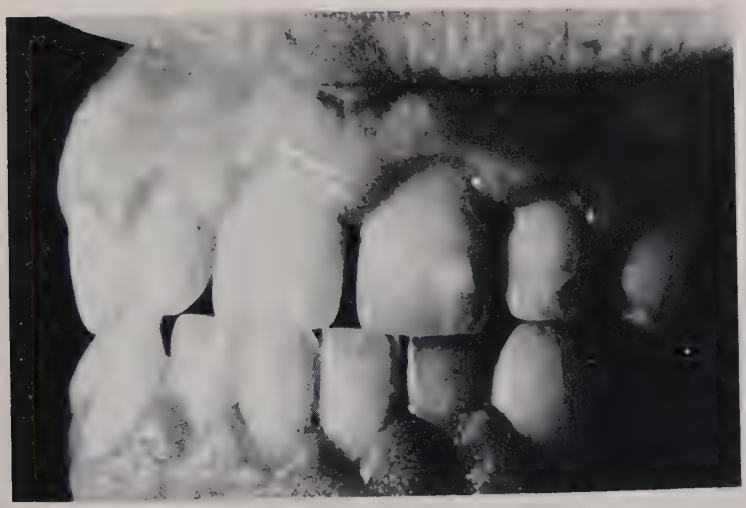

Abb.4 Selgin Fall 3 nach der Behandlung

Abb.5 Selgin Fall 7 vor der Behandlung

Abb.6 Selgin Fall 7 nach der Behandlung

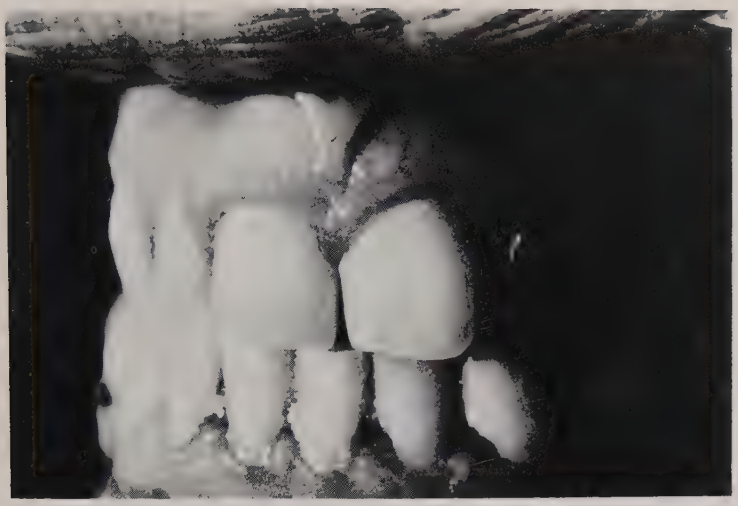

Abb.7 Selgin Fall 12 vor der Behandlung

Abb.8 Selgin Fall 12 nach der Behandlung

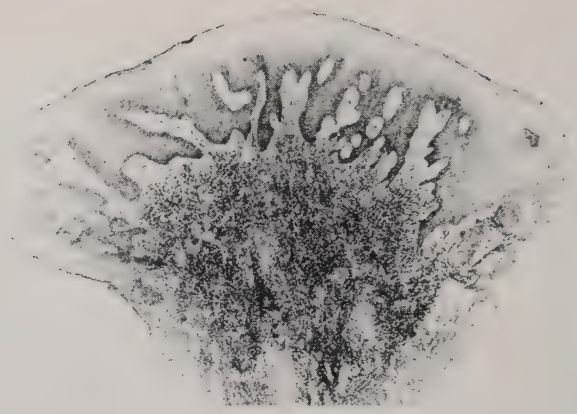

Abb.H.3/ Histologisches Bild Selgin Fall 12 vor der Behandlung. Vergrößerung 10:1

Die Epithelzellen des äußeren Saumes sind teilweise blasig entartet. Diffuse subepitheliale Rundzelleninfiltration.



Abb.H.4/ Histologisches Bild Selgin Fall 12 nach der Behandlung. Vergrößerung 10:1

Epithel weist keine blasig entarteten Zellen mehr auf. Starke diffuse subepitheliale Infiltration.

Abb.9 Boutyvax Fall 2 vor der Behandlung

Abb.10 Boutyvax Fall 2 nach der Behandlung



Abb.H.5/ Histologisches Bild Boutyvax Fall 2 vor der Behandlung. Vergrößerung 10:1

Cuticula ist zerfasert. Das Epithel ist verdickt und enthält breite Schichten blasig entarteter Zellen. Bindegewebszapfen und subepitheliales Gebiet sind mit Rundzellen infiltriert.

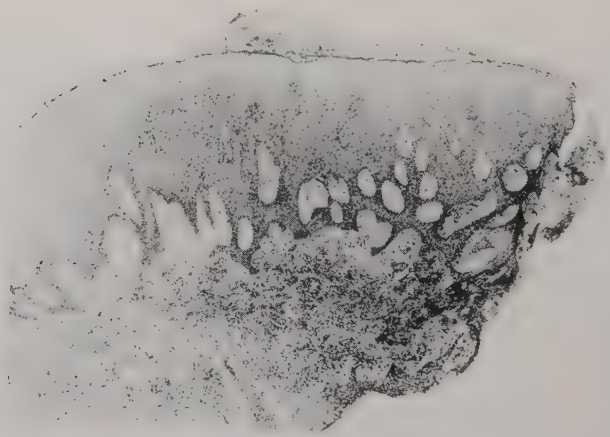

Abb.H.6/ Histologisches Bild Boutyvax Fall 2 nach der Behandlung. Vergrößerung 10:1

Es zeigen sich wenig Veränderungen zum histologischen Bild No.H.5. Die zellige Infiltration ist lediglich etwas geringer.

Abb.11 Boutyvax Fall 3 vor der Behandlung

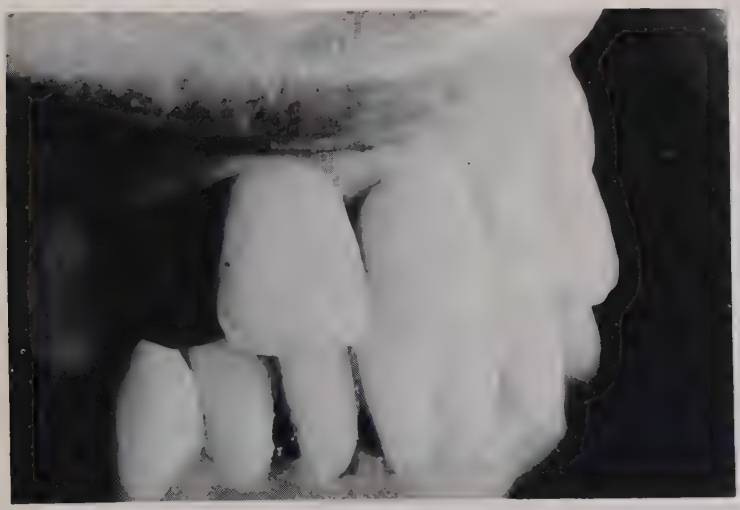

Abb.12 Boutyvax Fall 3 nach der Behandlung

Abb.13 Boutyvax Fall 5 vor der Behandlung

Abb.14 Boutyvax Fall 5 nach der Behandlung

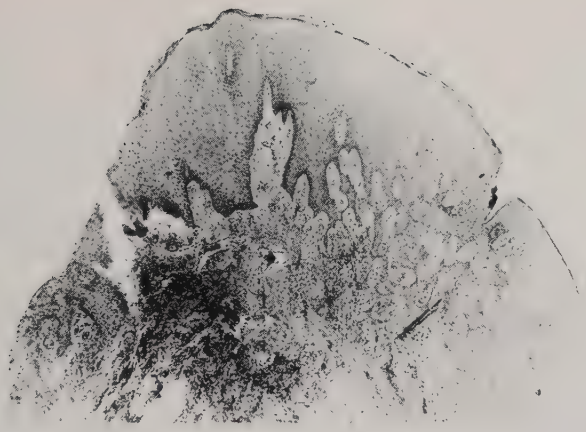

Abb.H.7/ Histologisches Bild Boutyvax Fall 5 vor der Behandlung. Vergrößerung 10:1

Teilweise abgelöste Cuticula. Blasig aufgetriebene Epithelzellen. Zellige Infiltration diffuser Art wechselt mit perivasculären Infiltraten.

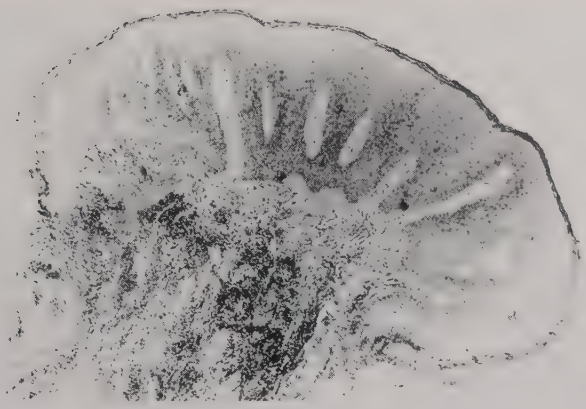

Abb.H.8/ Histologisches Bild Boutyvax Fall 5 nach der Behandlung. Vergrößerung 10:1

Keine Differenz zum Anfangsbild H.7.

Abb.15 Boutyvax Fall 13 vor der Behandlung

Abb.16 Boutyvax Fall 13 nach der Behandlung *

* seitenverkehrter Abzug

Abb.17 Placebo Fall 1 vor der Behandlung

Abb.18 Placebo Fall 1 nach der Behandlung

Abb.19 Placebo Fall 2 vor der Behandlung

Abb.20 Placebo Fall 2 nach der Behandlung

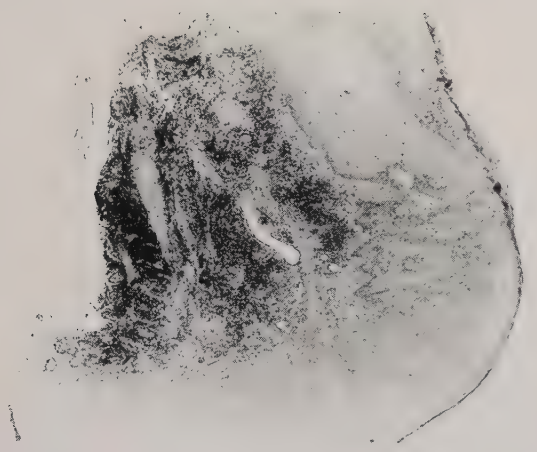

Abb.H.9/ Histologisches Bild Placebo Fall 2 vor der Behandlung. Vergrößerung 10:1

Epithel verbreitert mit starker blasiger Entartung der Zellen. Tunica propria diffus rundzellig infiltriert.

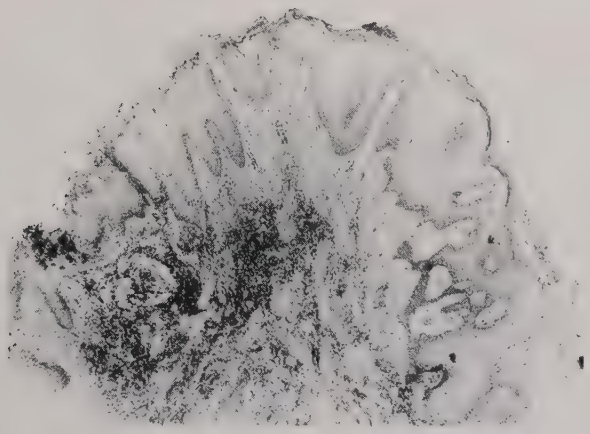

Abb.H.10/ Histologisches Bild Placebo Fall 2 nach der Behandlung. Vergrößerung 10:1

Cuticula ist aufgefasert. Epithel zeigt keine Veränderung zum Anfangsbild H.9. Subepitheliale Infiltration kaum geringer. Vermehrt erscheinende Gefäße.

Herrn Professor Dr. J.Kluczka, Mainz, danke ich für die Überlassung des Themas und die freundliche Unterstützung bei der Ausführung der Arbeit.
Meiner Frau bin ich für die Anfertigung der histologischen Präparate dankbar.

LEBENSLAUF

Am 9. Oktober 1932 wurde ich als Sohn des Tiefdruckätzermeisters Helmut Haberland und dessen Ehefrau Liselotte, geb. Schmidt, in Berlin geboren. Von 1939 bis 1943 ging ich zur 27.Volksschule Berlin Prenzlauer-Berg. Danach besuchte ich die Schinkel-Oberschule Berlin Prenzlauer-Berg, wo ich, durch die Kriegsereignisse bedingt, erst 1953 das Abitur machen konnte. Von 1954 bis 1960 studierte ich an der Medizinischen Fakultät der Berliner Humboldt-Universität die Zahnheilkunde. Nach Erlangung der zahnärztlichen Approbation im März 1960 blieb ich als wissenschaftlicher Assistent an der Universitätszahnklinik (Charité). Vom Januar 1963 bis Ende des Jahres 1964 war ich als Assistent an der Mainzer Zahnklinik der Allgemeinen Ortskrankenkasse tätig. Danach übernahm ich in Schönkirchen (Schleswig-Holstein) eine verwaiste Praxis.